Muscoli dell’anca

Muscoli interni dell’anca:

1. Muscolo ileopsoas
2. Muscolo piccolo psoas

1. Muscolo ileopsoas

Il **muscolo ileopsoas** è uno dei due muscoli interni dell’anca; è innervato da rami del plesso lombare e dal nervo femorale (L_1-L_4); contraendosi, flette la coscia sul bacino, adducendola e ruotandola esternamente. Se prende punto fisso sul femore, flette il tronco e lo inclina dal proprio lato. Si trova nella regione lomboiliaca e nella regione anteriore della coscia. È formato da due distinte porzioni, il muscolo grande psoas e il muscolo iliaco che si uniscono per inserirsi nel femore.

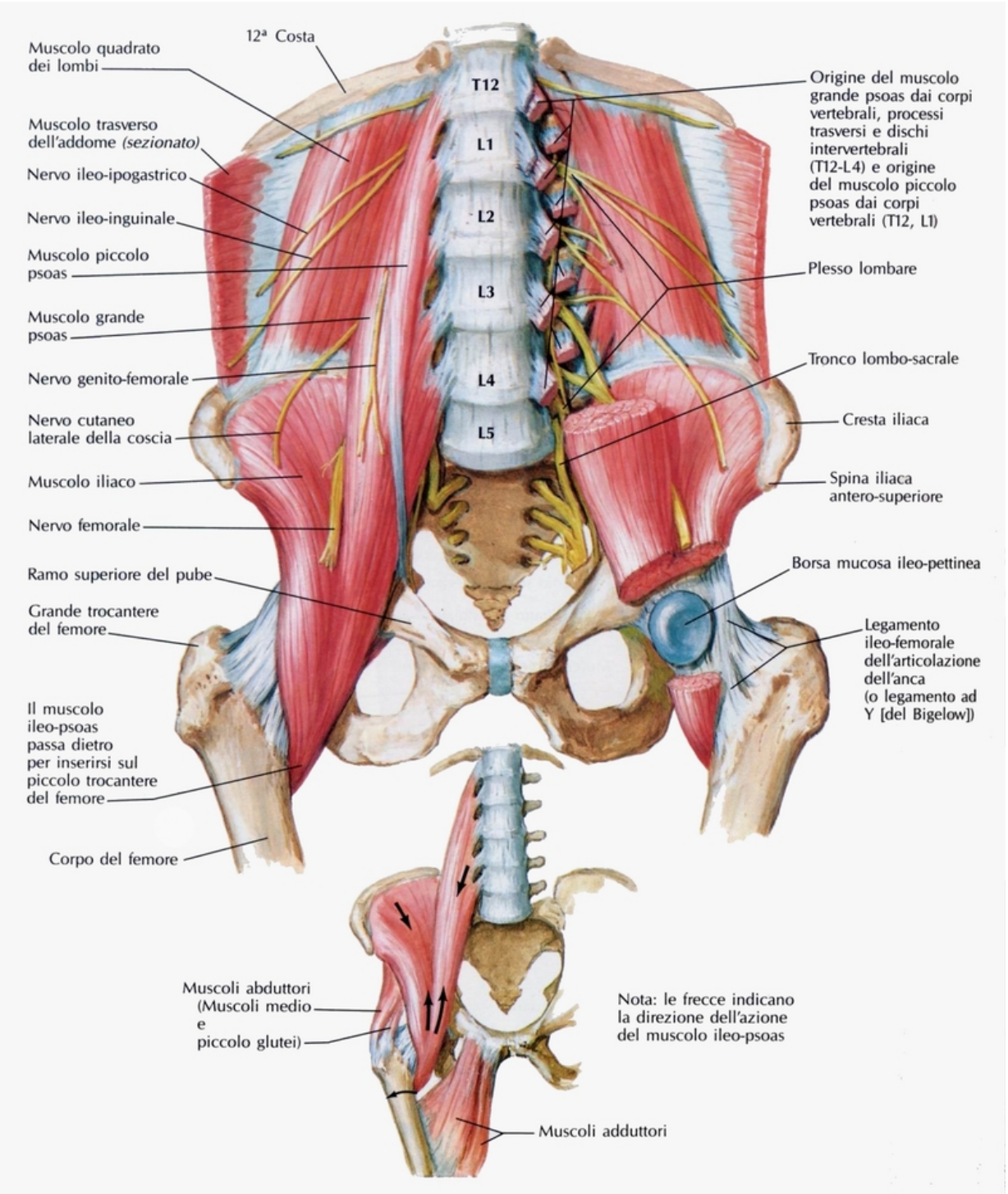

- Il ***muscolo grande psoas*** è fusiforme e origina, mediante una serie di arcate fibrose, dalle facce laterali dei corpi dell'ultima vertebra toracica e delle prime quattro vertebre lombari, dai dischi intervertebrali interposti e dalla base dei processi trasversi delle prime quattro vertebre lombari; si porta in basso e lateralmente, attraversa le regioni lombare e iliaca, esce dal bacino passando sotto al legamento inguinale, tra la spina iliaca anteriore inferiore e l'eminenza ileo-pettinea (lacuna dei muscoli); giunto nella coscia, passa innanzi all'articolazione dell'anca e termina inserendosi al piccolo trocantere. Il muscolo corrisponde, profondamente, al muscolo quadrato dei lombi, ai processi costiformi delle vertebre lombari, ai muscoli intertrasversari e in parte al muscolo iliaco. Anteriormente è circondato, nella parte superiore, dall'arco diaframmatico mediale; è in rapporto quindi con il rene, l'uretere, i vasi renali, il colon ascendente e la vena cava inferiore a destra e il colon discendente a sinistra. Nel contesto del muscolo decorre il nervo femorale. Tra il robusto tendine terminale e la capsula fibrosa dell'articolazione dell'anca, è interposta una borsa mucosa.
- Il ***muscolo iliaco*** ha forma a ventaglio e origina dal labbro interno della cresta iliaca, dalle due spine iliache anteriori e dall'incisura fra esse interposta, dai 2/3 superiori della fossa iliaca, dal legamento ileolombare e dalla porzione laterale dell'ala del sacro. Da questa vasta linea di origine i fasci convergono inferiomente e terminano fondendosi in parte con quelli del muscolo grande psoas. Il muscolo iliaco occupa la fossa iliaca e si mette in rapporto con il cieco e l'appendice a destra e con il colon iliaco a sinistra.

2. Muscolo piccolo psoas

Il **muscolo piccolo psoas** è uno dei due muscoli interni dell’anca; è innervato da rami muscolari del plesso lombare (L_1-L_4) e, con la sua contrazione, tende la fascia iliaca. È un muscolo rudimentale, piccolo e fusiforme, posto davanti al muscolo grande psoas. Origina dalle facce laterali dei corpi dell'ultima vertebra toracica e della l^a lombare e dal disco tra esse interposto. Di qui si porta in basso e lateralmente e va a terminare sull'eminenza ileopettinea e sulla fascia iliaca. Si trova anteriormente e medialmente rispetto al grande psoas.

Muscoli esterni dell'anca:

1. Muscolo grande gluteo.
2. Muscolo medio gluteo.
3. Muscolo piccolo gluteo.
4. Muscolo piriforme.
5. Muscoli gemelli (superiore e inferiore).
6. Muscoli otturatorio interno.
7. Muscoli otturatorio esterno.
8. Muscolo quadrato del femore.

1. Muscolo grande gluteo

Il **muscolo grande glueto** è uno dei muscoli esterni dell’anca ed è innervato dal nervo gluteo inferiore (L_5-S_2). Agisce estendendo e ruotando lateralmente il femore; prendendo punto fisso sul femore, estende il bacino contribuendo al mantenimento della stazione eretta e alla locomozione. È il più superficiale e il più sviluppato dei muscoli della regione glutea. Origina dalla parte posteriore del labbro esterno della cresta iliaca, dalla linea glutea posteriore e dalla superficie dell'osso dell'anca compresa tra queste due linee, dal legamento sacroiliaco posteriore, dalla fascia lombodorsale, dalla cresta laterale dell’osso sacro e del coccige, dal legamento sacrotuberoso e dalla fascia del muscolo medio gluteo. Da questa estesa linea di attacco, le fibre muscolari convergono verso il ramo laterale della linea aspra del femore (*tuberosità glutea*), dove vanno a inserirsi. I fasci più superficiali, inoltre, si portano sulla porzione laterale della fascia lata.
Il muscolo grande gluteo è compreso tra la fascia glutea e i tegumenti della natica, superficialmente, e i muscoli medio gluteo, piramidale, gemelli, otturatorio interno e quadrato del femore, situati profondamente.

2. Muscolo medio gluteo

Il **muscolo medio gluteo** è uno dei muscoli esterni dell'anca ed è innervato dal nervo gluteo superiore (L_4-S_1). Con la sua azione abduce il femore e lo ruota esternamente (fasci posteriori) o internamente (fasci anteriori). Prendendo punto fisso sul femore, ha un'azione di estensione e di inclinazione laterale del bacino. È un muscolo piatto, triangolare, posto sotto e davanti al grande gluteo. Origina da quella parte della faccia esterna dell'osso dell'anca posta tra le linee glutee anteriore e posteriore, dal labbro esterno della cresta iliaca, dalla spina iliaca anteriore superiore e dalla fascia glutea. I fasci muscolari convergono a ventaglio verso il basso, raccogliendosi in un tendine che si inserisce sulla faccia esterna del grande trocantere. Il muscolo è ricoperto da uno spesso foglietto della fascia glutea, dal grande gluteo e dal tensore della fascia lata; profondamente è in rapporto con il piccolo gluteo e con l'osso dell'anca.

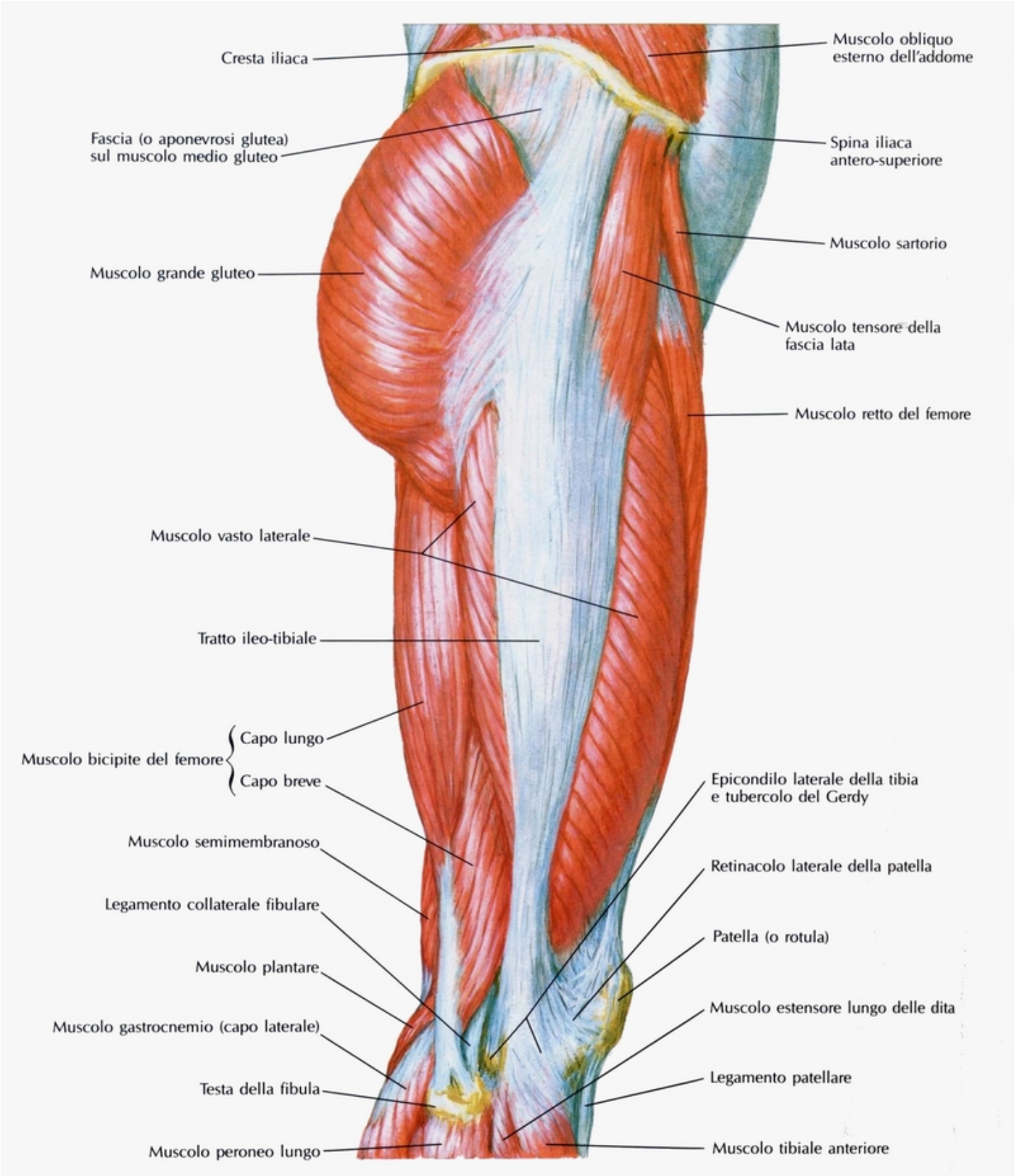

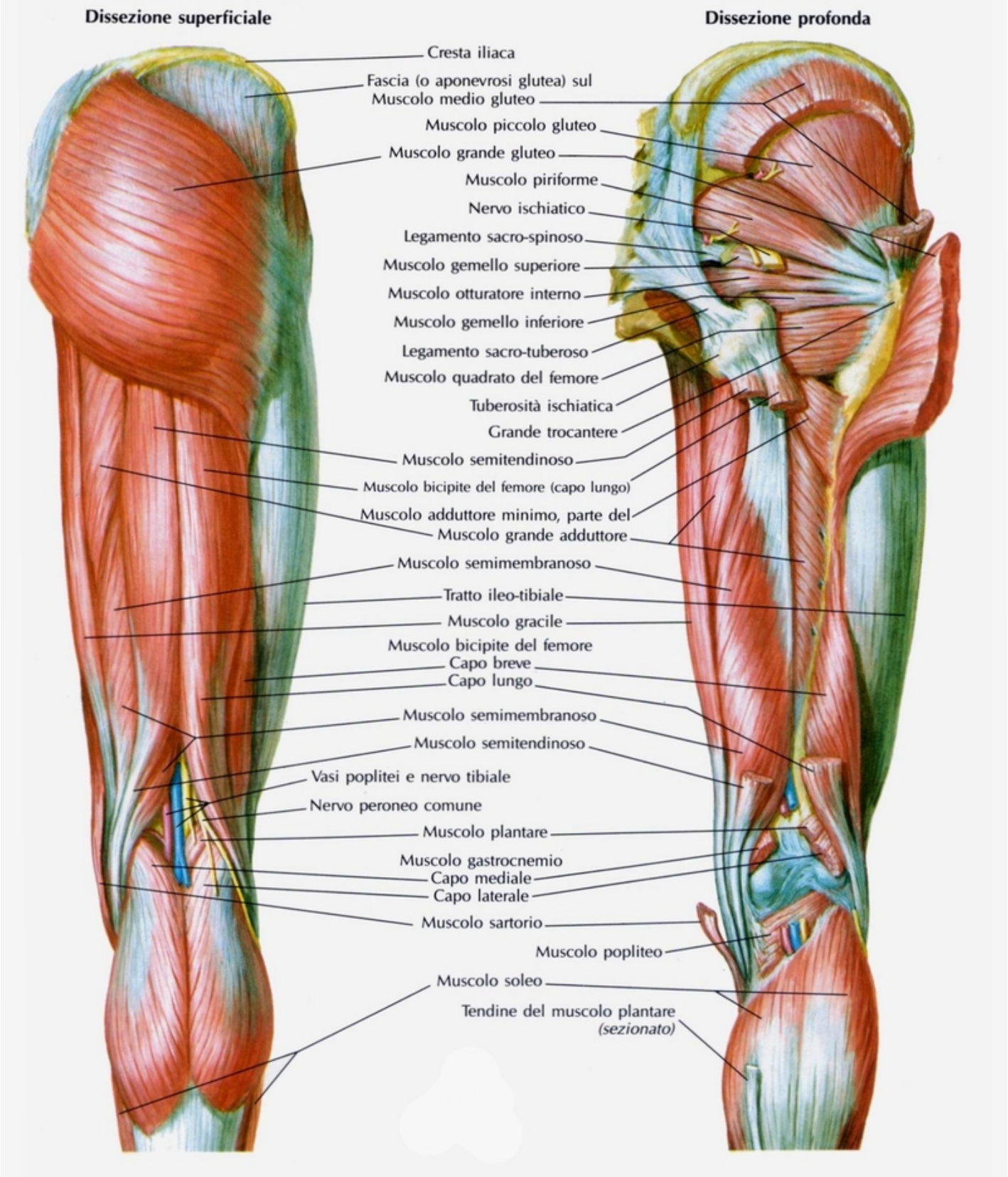

3. Muscolo piccolo gluteo

Il **muscolo piccolo gluteo** è uno dei muscoli esterni dell’anca ed è innervato dal nervo gluteo superiore (L_4-S_1). Con la sua azione abduce il femore e lo ruota esternamente (fasci posteriori) o internamente (fasci anteriori). Prendendo punto fisso sul femore, ha un’azione di estensione e di inclinazione laterale del bacino. Ha forma triangolare e prende origine dalla faccia esterna dell'osso dell'anca, davanti alla linea glutea anteriore e dall'estremità anteriore del labbro esterno della cresta iliaca; i suoi fasci convergono a ventaglio verso il basso e prendono inserzione sulla superficie anteriore del grande trocantere del femore. Il muscolo è compreso tra il medio gluteo, che lo ricopre e il piano osteoarticolare formato dall'ala iliaca e dall'articolazione dell'anca.

4. Muscolo piriforme

Il **muscolo piriforme** è uno dei muscoli esterni dell’anca ed è innervato da un ramo collaterale del plesso sacrale (L_5-S_1). Contraendosi ruota lateralmente il femore. Ha un'azione stabilizzante sull'articolazione coxofemorale. È appiattito, triangolare e situato in parte all'interno e in parte all'esterno della pelvi. I suoi fasci originano dalla faccia anteriore dell'osso sacro, lateralmente al 2°, 3° e 4° foro sacrale anteriore, dal legamento sacrotuberoso e dalla circonferenza superiore della grande incisura ischiatica; essi si dirigono lateralmente e in fuori, escono dal bacino attraverso il grande forame ischiatico e si inseriscono sull'estremità superiore del grande trocantere. Il muscolo piriforme suddivide il grande forame ischiatico in due tragitti sovrapposti, i *canali sovrapiriforme* e *sottopiriforme.* Nella sua porzione intrapelvica il muscolo corrisponde, anteriormente, all'intestino retto, ai vasi ipogastrici e al plesso sacrale; profondamente appoggia sull’osso sacro. Nella parte extrapelvica è in rapporto con il grande gluteo e con l'articolazione dell'anca; a livello del grande forame ischiatico è a contatto superiormente con il nervo e i vasi glutei superiori e inferiormente con il nervo ischiatico, con il nervo e i vasi glutei inferiori, con il nervo e i vasi pudendi interni e con il nervo cutaneo posteriore del femore.

5. Muscoli gemelli

I **muscoli gemelli** sono due muscoli esterni dell’anca, a decorso pressoché orizzontale, e si distinguono in superiore e inferiore.Sono innervati da rami collaterali del plesso sacrale (L_4-S_1) e, con la loro azione, ruotano esternamente il femore e stabilizzano l'articolazione dell'anca.
Il *muscolo gemello superiore* origina dalla faccia esterna e dal margine inferiore della spina ischiatica; il *muscolo gemello inferiore*origina dalla faccia esterna della tuberosità ischiatica. Entrambi si dirigono orizzontalmente in fuori e vanno a inserirsi sul tendinedel muscolo otturatorio interno e quindi, tramite esso, nella fossa trocanterica del femore. Anteriormente sono in rapporto con l'articolazione dell'anca e posteriormente sono coperti dal muscolo grande gluteo.

6. Muscolo otturatorio interno

Il **muscolo otturatorio interno** è uno dei muscoli esterni dell’anca in parte situato all'interno e in parte all'esterno della pelvi. È innervato dal nervo otturatorio interno (L_5-S_1); contraendosi, ruota lateralmente il femore e contribuisce alla stabilizzazione dell'articolazione dell'anca.
Prende origine dalla faccia intrapelvica della membrana otturatoria, dal contorno interno del foro otturatorio, dalla superficie ossea compresa tra foro otturatorio e spina ischiatica e dalla faccia profonda della fascia che ricopre il muscolo stesso. I fasci convergono verso il piccolo forame ischiatico dove ripiegano lateralmente ad angolo retto per inserirsi nella fossa trocanterica del femore. Nella sua porzione intrapelvica il muscolo otturatorio interno contribuisce a delimitare, insieme al muscolo elevatore dell'ano, la fossa ischiorettale; nella parte extrapelvica, dove decorre tra i muscoli gemelli, è coperto dal muscolo grande gluteo e, a sua volta, ricopre l'articolazione dell'anca.

7. Muscolo otturatorio esterno

Il **muscolo otturatorio esterno** è uno dei muscoli esterni dell’anca in parte situato all'interno e in parte all'esterno della pelvi. È innervato dal nervo otturatorio (L_2-L_4). Con la sua azione, ruota lateralmente il femore e stabilizza l'articolazione dell'anca. Prende origine dal contorno esterno del foro otturatorio e dalla benderella sottopubica; le sue fibre si portano lateralmente, in alto e in dietro, circondano l'articolazione coxo-femorale e vanno a fissarsi alla fossa trocanterica del femore. È anteriormente in rapporto con i muscoli ileopsoas, pettineo, adduttori breve e grande nonché con il gracile, con la parte posteriore del collo del femore e con la capsula dell'articolazione dell'anca; si trova davanti alla membrana otturatoria e al muscolo quadrato del femore.

8. Muscolo quadrato del femore

Il **muscolo quadrato del femore** è uno dei muscoli esterni dell’anca; è innervato da un ramo collaterale del plesso sacrale (L_4-S_1). Agisce ruotando lateralmente il femore e contribuisce a stabilizzare l'articolazione dell'anca. È un muscolo quadrilatero che origina dalla superficie esterna della tuberosità ischiatica e s’inserisce a lato della cresta intertrocanterica del femore.Si pone anteriormente in rapporto con l'articolazione dell'anca e con il muscolo otturatorio esterno; posteriormente ad esso si trovano il muscolo grande gluteo e il nervo ischiatico.

Le fasce dei muscoli dell'anca sono rappresentate dalla fascia iliaca e dalla fascia glutea (o fascia dei muscoli grande e medio gluteo).

Fascia iliaca

La **fascia iliaca** è una lamina connettivale che avvolge il muscolo ileopsoas formandogli una guaina sottile in alto e via via più spessa, discendendo verso la fossa iliaca. Prende attacco, in alto e medialmente, sulle vertebre lombari, in corrispondenza delle quali forma una serie di arcate destinate al passaggio delle arterie, delle vene e dei nervi lombari; più in basso, si fissa alla base del sacro e allo stretto superiore della pelvi; lateralmente, continua nella fascia del muscolo quadrato dei lombi e si fissa lungo il margine laterale del muscolo psoas, sul legamento ileolombare e sul labbro interno della cresta iliaca. In alto termina in corrispondenza dell'arco diaframmatico mediale. In basso e lateralmente, la fascia iliaca si fonde con il legamento inguinale; medialmente, invece, diverge da esso e va a terminare, sotto il nome di *legamento ileopettineo* (o*benderella ileopettinea*)sulla omonima eminenza dell'osso dell'anca. La benderella ileopettinea suddivide lo spazio esistente tra legamento inguinale e osso dell'anca in due lacune: quella laterale è la *lacuna dei muscoli* e dà passaggio al muscolo ileopsoas e al nervo femorale; quella mediale è la *lacuna dei vasi*,dove passano l'arteria e la vena femorali e vasi linfatici. Al di sotto del legamento inguinale, la fascia iliaca prosegue intorno al muscolo ileopsoas fino all'inserzione trocanterica di quest'ultimo. Nella porzione che riveste la fossa iliaca, la fascia sepimenta lo spazio esistente tra peritoneo parietale e muscolo iliaco in due logge riempite da tessuto adiposo. La più superficiale è la *loggia soprafasciale* (o *sottoperitoneale*)che si arresta al legamento inguinale; più profondamente si trova la *loggia sottofasciale* che continua al di sotto dell'arcata inguinale fino al piccolo trocantere. Si comprende così la possibilità di un tragitto fra l'ambiente retroperitoneale della fossa iliaca e la coscia.

Fascia glutea (o fascia dei muscoli grande e medio gluteo)

La **fascia glutea (o fascia dei muscoli grande e medio gluteo)** comprende un foglietto profondo, assai robusto, che riveste la faccia superficiale del medio gluteo e due foglietti, rispettivamente intermedio e superficiale, che si dispongono sulle facce profonda e superficiale del grande gluteo. Il foglietto profondo origina, in avanti, dalla riunione dei due foglietti della fascia lata che inguainano il muscolo tensore della fascia lata; in alto, dal labbro esterno della cresta iliaca. Da questa linea di origine la fascia si porta in dietro e in basso e ricopre il muscolo medio gluteo. Il foglietto intermedio riveste la faccia profonda del grande gluteo, fino al margine inferiore del muscolo dove si riflette nel foglietto superficiale. Il foglietto superficiale riveste la faccia superficiale del muscolo grande gluteo fino alle origini posteriori di esso dove prende attacco alla cresta sacrale laterale, al coccige e al legamento sacrotuberoso.

Bibliografia

1. Fonte internet: http://medicinapertutti.altervista.org
2. Anatomia Umana. Balboni
3. Anatomia topografica. Testut – Jacob. Ed. UTET