Articolazioni acromion-claveare, spalla e gomito

Articolazione acromio-clavicolare

L'**articolazione acromio-clavicolare** è un’artrodia che connette la clavicola alla scapola. Sia la clavicola sia l’acromion della scapola presentano una superficie articolare pianeggiante, a contorno ovale; la faccetta clavicolare volge in fuori e in basso, quella acromiale guarda medialmente e in alto. Tra le superfici articolari si trova un disco fibrocartilagineo che presenta variabile sviluppo; raramente esso è completo. I mezzi di unione sono rappresentati dalla capsula articolare e da un legamento a distanza, il legamento coraco-clavicolare. Lo strato fibroso della capsula si inserisce a una certa distanza dal contorno delle superfici articolari; superiormente esso è rinforzato dal *legamento acromio-clavicolare* e inoltre da fasci dei tendini del muscolo trapezio e del muscolo deltoide. La membrana sinoviale tappezza la faccia interna della capsula fibrosa estendendosi sul periostio, fino al contorno delle superfici articolari. Il *legamento coraco-clavicolare* unisce il processo coracoideo alla clavicola e si divide in due fasci decorrenti in piani diversi. Un fascio anteriore prende il nome di legamento trapezoide e si presenta come una robusta lamina quadrilatera che va dalla faccia superiore del processo coracoideo alla tuberosità coracoidea della clavicola, decorrendo obliquamente dal basso in alto e dall’interno all’esterno. La parte posteriore prende il nome di *legamento conoide* e presenta forma triangolare; il suo apice si fissa alla radice del processo coracoideo e si porta verso l’alto con le fibre divergenti a ventaglio, per inserirsi alla tuberosità coracoidea della clavicola. L’articolazione acromio-clavicolare non viene messa in movimento per l’azione dei muscoli intrinseci; essa entra in gioco, contemporaneamente

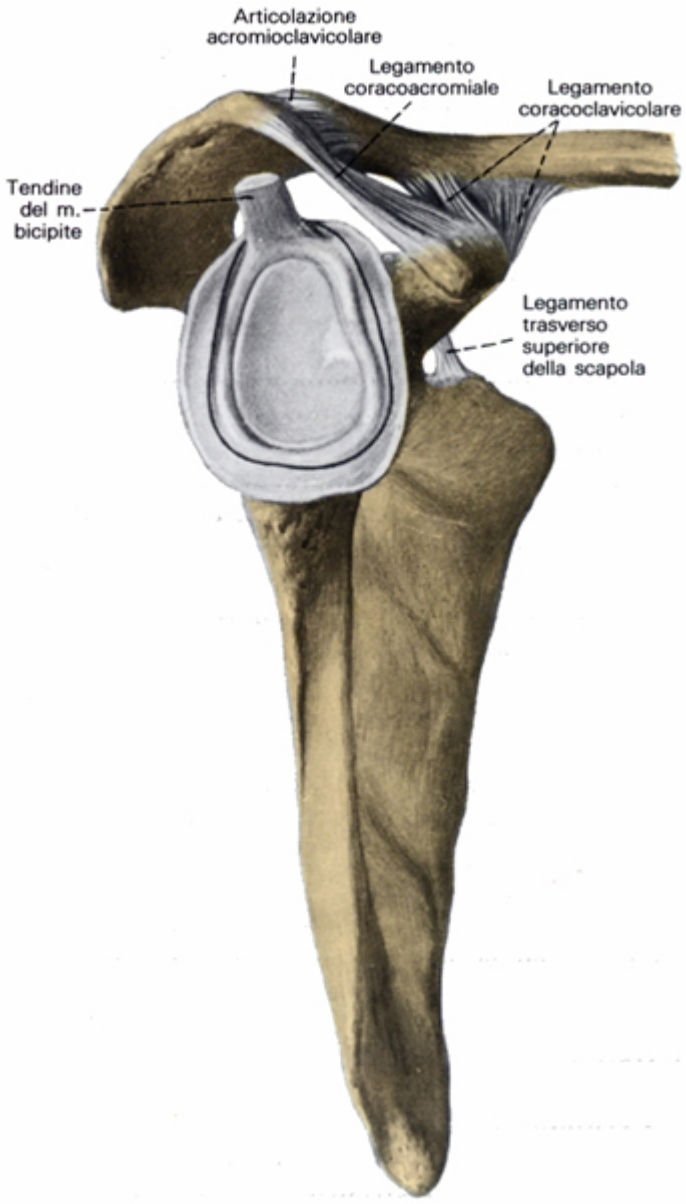

Articolazione acromioclavicolare e legamenti propri della scapola. Nella superficie articolare che partecipa all’articolazione della spalla, la cavità glenoidea, una linea nera segna il limite raggiunto dalla cartilagine articolare.

all’articolazione sterno-clavicolare e nell’ambito di tutto il meccanismo articolare della cintura toracica, per consentire movimenti di scorrimento tramite i quali la scapola modifica il proprio rapporto con il torace. In seguito a questi comportamenti della scapola, la cavità glenoidea si orienta in modo da consentire una più ampia libertà di movimenti al braccio. Nella meccanica dell’articolazione acromio-clavicolare hanno grande importanza i legamenti trapezoide e conoide, tesi tra il processo coracoideo e il terzo esterno della clavicola. Essi scaricano l’articolazione acromio-clavicolare di parte del peso esercitato dall’arto superiore e, limitando la motilità dell’articolazione stessa, contribuiscono a fissare la scapola.

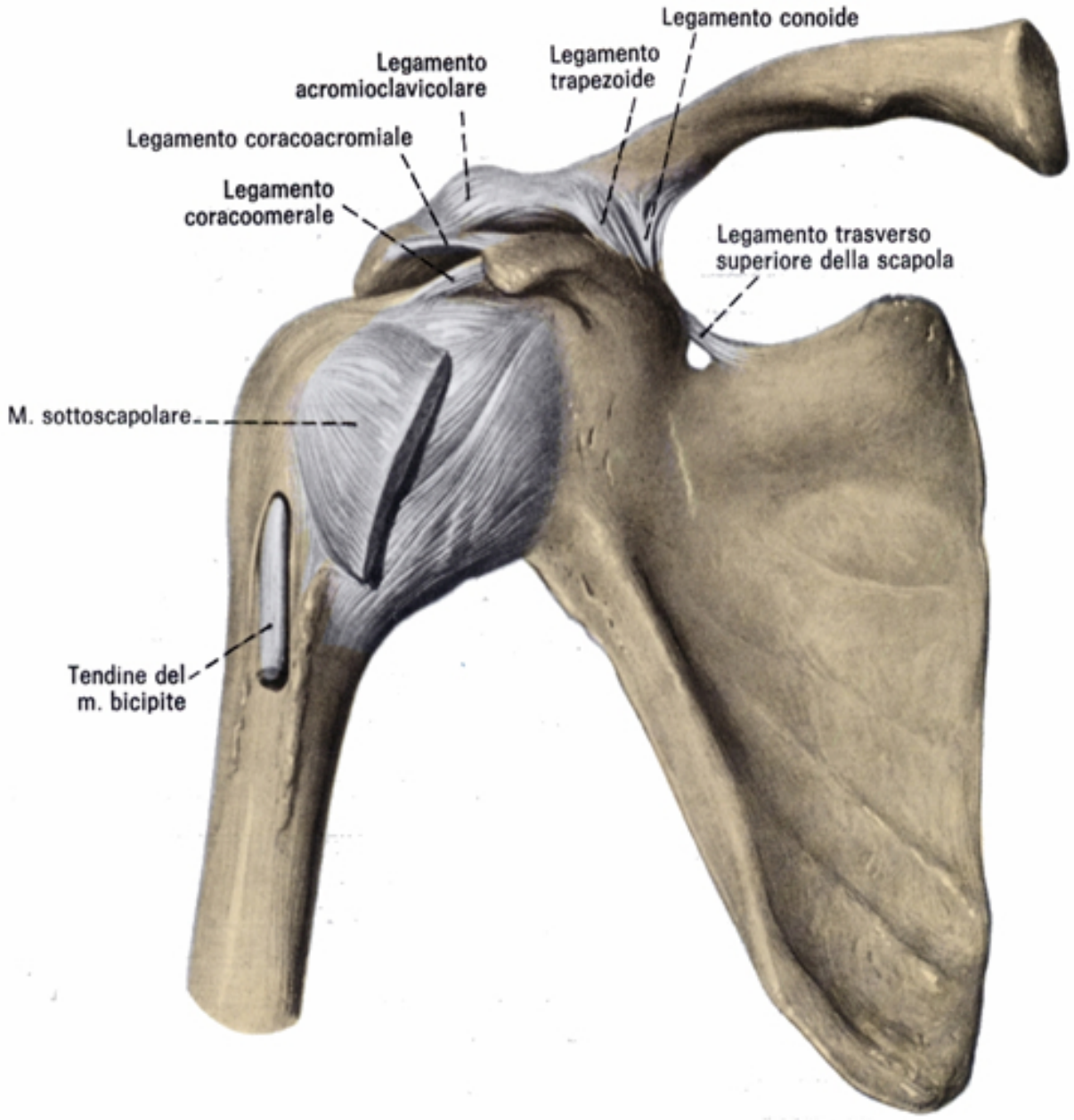

Articolazione della spalla destra, vista dall’avanti. Si dimostrano la capsula articolare, attraversata dal tendine del muscolo bicipite e alcuni legamenti di rinforzo.

Legamenti propri della scapola

I **legamenti propri della scapola** sono rappresentati da:

- *Legamento coraco-acromiale:* è una benderella fibrosa triangolare che va dall’estremità dell’acromion al margine esterno del processo coracoideo e completa la volta osteofibrosa che sovrasta l’articolazione scapolo-omerale. Con la sua base, mediale, esso s’inserisce a tutta la lunghezza del margine laterale del processo coracoideo, mentre con il suo apice, laterale, si fissa all’estremità anteriore dell’acromion. La faccia superiore è ricoperta dal muscolo deltoide. La faccia inferiore è in rapporto con l’articolazione scapolo-omerale (o articolazione della spalla).

- *Legamento trasverso superiore:* trasforma l'incisura della scapola in foro.

- *Legamento trasverso inferiore*: si porta dal margine esterno della spina al collo della scapola; anch'esso delimita in tal modo un foro.

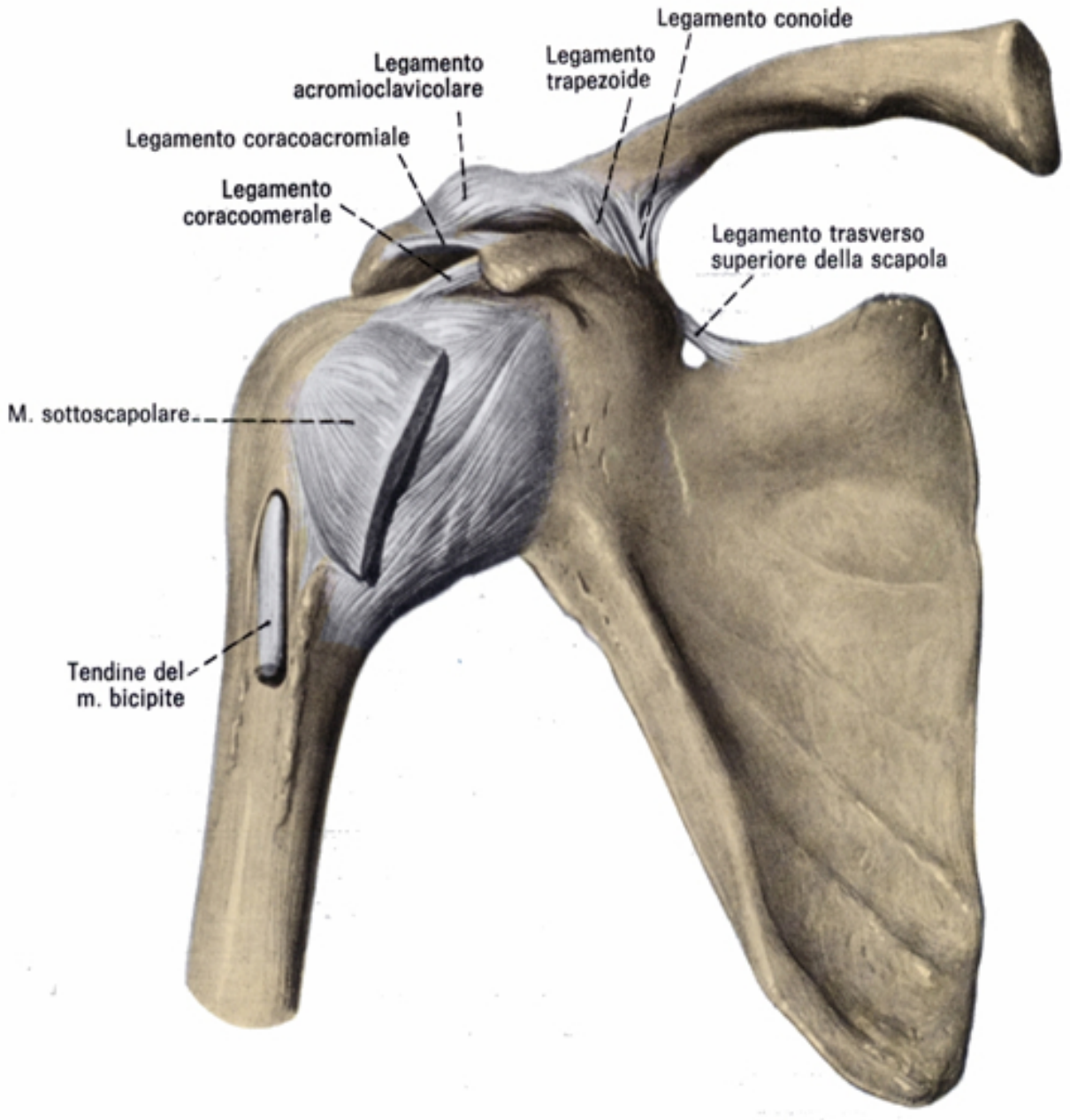

Articolazione della spalla destra, vista dall'avanti. Si dimostrano la capsula articolare, attraversata dal tendine del muscolo bicipite e alcuni legamenti di rinforzo.

Articolazione scapolo-omerale (o della spalla)

L'**articolazione scapolo-omerale** (o **articolazione della spalla**) è un'enartrosi le cui superfici articolari sono date dalla testa dell'omero e dalla cavità glenoidea della scapola. La testa dell'omero si presenta come un terzo di sfera, è liscia e rivestita di cartilagine ialina. La cavità glenoidea è ovalare, poco profonda e meno estesa della testa omerale; la sua superficie è rivestita di cartilagine articolare. Il margine anteriore della cavità glenoidea presenta, nella sua parte media, un'incisura glenoidea che dà passaggio a vasi. Sul contorno della cavità di fissa un cercine fibro-cartilagineo, il *labbro glenoideo*, che amplia così la cavità articolare. Il labbro glenoideo presenta una faccia interna e una faccia esterna. La faccia interna continua nella cavità glenoidea e fa parte della superficie articolare; la faccia esterna dà attacco alla capsula fibrosa e ai legamenti di rinforzo dell'articolazione. Il labbro glenoideo scavalca l'incisura glenoidea trasformandola in un foro. L'articolazione scapolo-omerale consente all'omero un'ampia libertà di movimenti di flessione, estensione, abduzione, adduzione, rotazione e circumduzione. I movimenti di flessione ed estensione sono piuttosto limitati e vengono resi più ampi dallo spostamento dell'intera cintura toracica; nell'abduzione, la testa

omerale scorre al di sotto della volta coraco-acromiale e si applica sul contorno inferiore della capsula, sporgendo nel cavo ascellare. L'adduzione è limitata dalla parete del tronco. La rotazione può essere interna od esterna. Nella circumduzione il braccio descrive un cono la cui base volge in fuori, in basso e in avanti.

I mezzi di unione sono dati dalla capsula articolare rinforzata da fasci fibrosi e da un legamento a distanza, il legamento coraco-omerale.

- **La *capsula articolare*** ha lo strato fibroso formato come un manicotto conoide il cui apice tronco si fissa al contorno della cavità glenoidea e alla faccia esterna del labbro glenoideo; in alto essa si estende fino al processo coracoideo e in basso si fonde con il tendine del capo lungo del muscolo tricipite brachiale. La base del manicotto fibroso prende attacco sul collo anatomico dell'omero e, in avanti, raggiunge il collo chirurgico dell'omero. A livello del solco bicipitale, la capsula passa a ponte dalla piccola alla grande tuberosità e si prolunga in basso, tra le due creste che fanno seguito alle tuberosità, chiudendo così un tragitto osteofibroso dove passa il tendine del capo lungo del muscolo bicipite che fuoriesce dall'articolazione. Il segmento antero-inferiore della capsula fibrosa è rinforzato dai *legamenti gleno-omerali* che si distinguono in superiore, medio e inferiore. Il *legamento gleno-omerale superiore* va dalla parte alta del labbro glenoideo alla piccola tuberosità dell'omero. Il *legamento gleno-omerale medio* origina dal labbro glenoideo, al davanti del precedente, e si porta in basso e in fuori per fissarsi alla piccola tuberosità dove si fonde con il tendine del muscolo sottoscapolare; tra i legamenti gleno-omerali superiore e medio si delimita uno spazio triangolare con la base rivolta verso la piccola tuberosità (forame ovale), dove la capsula fibrosa è debole o manca e la membrana sinoviale invia un prolungamento verso il muscolo sottoscapolare. Il *legamento gleno-omerale inferiore* è più lungo e robusto degli altri e si tende tra il contorno antero-inferiore del labbro glenoideo e il collo chirurgico dell'omero, dove si fissa tra l'inserzione del muscolo sottoscapolare e del muscolo piccolo rotondo.

- **Il *legamento coraco-omerale*** si presenta come una spessa lamina fibrosa e si estende dalla base e dal margine laterale del processo coracoideo sino alla grande tuberosità dell'omero dove si fonde con la capsula fibrosa. La membrana sinoviale tappezza la faccia interna della capsula fibrosa e il periostio del capo omerale, laddove la capsula fibrosa stessa si distanzia dal contorno della superficie articolare. Essa forma due diverticoli che rappresentano prolungamenti sinoviali: il diverticolo sottoscapolare e il diverticolo bicipitale. Il *diverticolo sottoscapolare* s'impegna nel forame ovale, tra i legamenti gleno-omerali superiore e medio. Il *diverticolo bicipitale* accompagna il tendine del capo lungo del bicipite nel solco bicipitale; attraverso questo solco il tendine penetra nella cavità articolare, circonda ad arco la testa dell'omero applicandovisi e raggiunge il polo superiore della cavità glenoidea fino al labbro glenoideo e alla tuberosità sovra glenoidea dove ha la sua origine; la membrana sinoviale riveste il tendine in tutto il suo tragitto intraarticolare.

Vista anteriormente

Acromion
Legamento coraco-acromiale
Tendine del muscolo sopraspinato *(sezionato)*
Legamento coraco-omerale
Tubercolo maggiore e tubercolo minore dell'omero
Legamento trasverso dell'omero
Guaina sinoviale intertubercolare (comunica con la cavità sinoviale)
Tendine del muscolo sottoscapolare *(sezionato)*
Tendine del muscolo bicipite del braccio (capo lungo)
Legamenti capsulari
Clavicola
Legamento trapezoide
Legamento conoide
Legamento coraco-clavicolare
Legamento trasverso superiore della scapola e incisura della scapola
Processo coracoideo
Aperture della borsa sinoviale sottoscapolare nell'articolazione della spalla
Linea tratteggiata che indica la posizione della borsa sinoviale sottoscapolare

Vista anteriormente

Muscolo sopraspinato
Borsa sinoviale sottodeltoidea con espansione sotto l'acromion ed il legamento coraco-acromiale
Muscolo deltoide *(ribaltato)*
Muscolo sottoscapolare
Legamento capsulare

Acromion
Legamento coraco-acromiale
Processo coracoideo
Tendine del muscolo sopraspinato (fuso con la capsula articolare)
Legamento coraco-omerale
Borsa sinoviale sottodeltoidea
Tendine del muscolo bicipite del braccio (capo lungo)
Tendine del muscolo sottospinato (fuso con la capsula articolare)
Legamento gleno-omerale superiore
Cavità glenoidea (cartilagine articolare)
Tendine del muscolo sottoscapolare (fuso con la capsula articolare)
Tendine del muscolo piccolo rotondo (fuso con la capsula articolare)
Legamento gleno-omerale medio
Margine sezionato della membrana sinoviale
Legamento gleno-omerale inferiore
Aperture della borsa sinoviale sottoscapolare

Articolazione aperta, vista lateralmente

Borsa sinoviale sottodeltoidea
Tendine del muscolo sopraspinato
Legamento capsulare
Membrana sinoviale
Acromion
Muscolo deltoide
Labbro glenoideo
Cavità glenoidea della scapola
Recesso ascellare

Sezione frontale attraverso l'articolazione

Articolazione del gomito

L'**articolazione del gomito** è un complesso articolare costituito da tre diverse giunzioni: l'articolazione omero-ulnare, l'articolazione omero-radiale e l'articolazione radio-ulnare prossimale. Tutti i capi articolari di queste tre giunzioni sono compresi entro una capsula articolare comune. Le superfici articolari si trovano sull'estremità distale dell'omero e sulle estremità prossimali di radio e ulna. L'articolazione del gomito consente movimenti dell'avambraccio sul braccio, a livello delle due articolazioni omero-ulnare e omero-radiale e movimenti del radio sull'ulna a livello dell'articolazione radio-ulnare prossimale. I principali movimenti dell'avambraccio sono quelli di flessione e di estensione; essi si svolgono principalmente ad opera dell'ulna che trasporta passivamente il radio. A livello dell'articolazione del gomito si svolgono anche limitati movimenti di lateralità che sono possibili solo quando l'avambraccio è flesso. Lo spostamento del radio rispetto all'ulna con modificazioni nei rapporti degli assi longitudinali è denominato movimento di prono-supinazione.

L'***articolazione omero-ulnare*** è un ginglimo angolare le cui superfici articolari sono rappresentate dalla troclea omerale e dall'incisura semilunare dell'ulna. La troclea è una puleggia ossea quasi completa, soltanto interrotta dalla sottile lamina ossea che divide la fossa coronoidea dalla fossa olecranica; è formata da due labbri, di cui l'interno è più sporgente, che delimitano una gola. L'incisura semilunare presenta un segmento superiore corrispondente all'olecrano e un segmento inferiore che spetta al processo coronoideo; in entrambi si trova una cresta mediana smussa per la gola della troclea omerale e due faccette laterali per i labbri.

L'***articolazione omero-radiale*** è una condilo artrosi le cui superfici articolari sono rappresentate dal condilo omerale e dalla fossetta del capitello del radio. Il condilo è un rilievo emisferico diviso dal labbro esterno della troclea ad opera di un solco condilotrocleare che è rivestito di cartilagine articolare. La fossetta del capitello radiale è una depressione arrotondata che volge in alto; il suo contorno mediale è accolto nel solco condilo trocleare dell'omero.

L'***articolazione radio-ulnare prossimale*** è un ginglimo laterale in cui le superfici articolari sono rappresentate dall'incisura radiale dell'ulna (che forma il segmento di cilindro cavo) e la circonferenza articolare del radio (che forma il segmento di cilindro convesso). L'incisura radiale si trova sulla faccia laterale del processo coronoideo e ha la forma di una cavità semilunare allungata in direzione sagittale. La circonferenza articolare del radio è completamente rivestita di cartilagine in quanto ruota entro un anello osteofibroso formato dall'incisura radiale dell'ulna per la parte ossea e dal legamento anulare del radio per la parte fibrosa.

Gomito di destra

Omero
Condilo { Mediale / Laterale
Cresta sopracondiloidea mediale
Cresta sopra-condiloidea laterale
Fossa coronoidea
Fossa radiale
Epicondilo laterale
Epicondilo mediale
Capitello
Troclea
Testa
Processo coronoideo
Collo
Incisura radiale dell'ulna
Tuberosità
Tuberosità
Radio
Ulna

In estensione, viste anteriormente

Omero
Fossa olecranica
Epicondilo laterale
Olecrano
Solco per il nervo ulnare
Testa
Collo
Tuberosità
Ulna
Radio

In estensione, viste posteriormente

Omero
Radio
Ulna

In estensione, viste lateralmente

Omero

In estensione: viste medialmente

Omero
Epicondilo laterale
Capitello
Testa
Collo
Tuberosità
Radio
Ulna
Incisura radiale dell'ulna
Processo coronoideo
Incisura trocleare
Olecrano

In flessione di 90°, viste lateralmente

Omero
Epicondilo mediale
Capitello
Troclea
Testa
Collo
Tuberosità
Tuberosità
Processo coronoideo
Incisura trocleare
Olecrano

In flessione di 90°, viste medialmente

I mezzi di unione del gomito sono la capsula articolare rinforzata da vari legamenti e un legamento a distanza, la membrana interossea dell'avambraccio. Lo strato fibroso della capsula articolare forma un unico manicotto per le tre articolazioni; s'inserisce in alto sul capo omerale, in basso si connette al radio e all'ulna. L'inserzione omerale della capsula è vicina alle superfici articolari lateralmente e medialmente, ne dista maggiormente in avanti e in dietro, dove si fissa al di sopra della fossa coronoidea e della fossetta radiale e, rispettivamente, a livello della fossa olecranica. L'inserzione radio-ulnare ha luogo sul contorno della cartilagine articolare dell'incisura semilunare e dell'incisura radiale dell'ulna; dal limite inferiore di quest'ultima, la linea d'inserzione si porta al collo del radio, tra capitello e tuberosità radiale. La capsula fibrosa è rinforzata anteriormente e posteriormente da sottili fasci di fibre che non si ispessiscono a formare veri e propri legamenti. Robusti ispessimenti si hanno, invece, lateralmente e medialmente dove si costituiscono i legamenti collaterali radiale e ulnare.

- **Il *legamento collaterale radiale*** fa parte dall'epicondilo e si divide in un fascio anteriore, un fascio medio ed un fascio posteriore. Il fascio anteriore si distacca dalla parte antero-inferiore dell'epicondilo e termina sull'ulna, al davanti dell'incisura radiale. Il fascio medio ha la stessa origine dell'anteriore e si fissa sull'ulna, dietro l'incisura radiale. Il fascio posteriore sorge dalla parte posteriore dell'epicondilo e termina sulla faccia esterna dell'olecrano.
  Annesso al legamento collaterale radiale può considerarsi il *legamento anulare del radio*, un anello fibroso che decorre dal margine anteriore a quello posteriore dell'incisura radiale dell'ulna circondando il capitello del radio e delimitando un anello osteofibroso entro il quale il capitello stesso ruota; la faccia interna del legamento anulare è rivestita di cartilagine articolare; il margine superiore del legamento prosegue in una piega falciforme che si pone, come un disco, nell'interlinea articolare tra condilo omerale e radio.
- **Il *legamento collaterale ulnare*** è conformato a ventaglio e s'irradia dall'epitroclea al margine mediale dell'incisura semilunare. È costituito anch'esso da tre fasci, anteriore, medio e posteriore. Il fascio posteriore è il più robusto e va dalla parte posteriore dell'epitroclea alla faccia mediale dell'olecrano.

La membrana sinoviale può essere divisa in due segmenti di cui il superiore, più esteso, appartiene alle articolazioni omero-radiale, omero-ulnare e alla parte superiore dell'articolazione radio-ulnare prossimale. Il segmento inferiore, ridotto, è proprio della sola articolazione radio-ulnare prossimale e prende il nome di *recesso sacciforme* in quanto forma un cul di sacco anulare attorno al collo del radio.

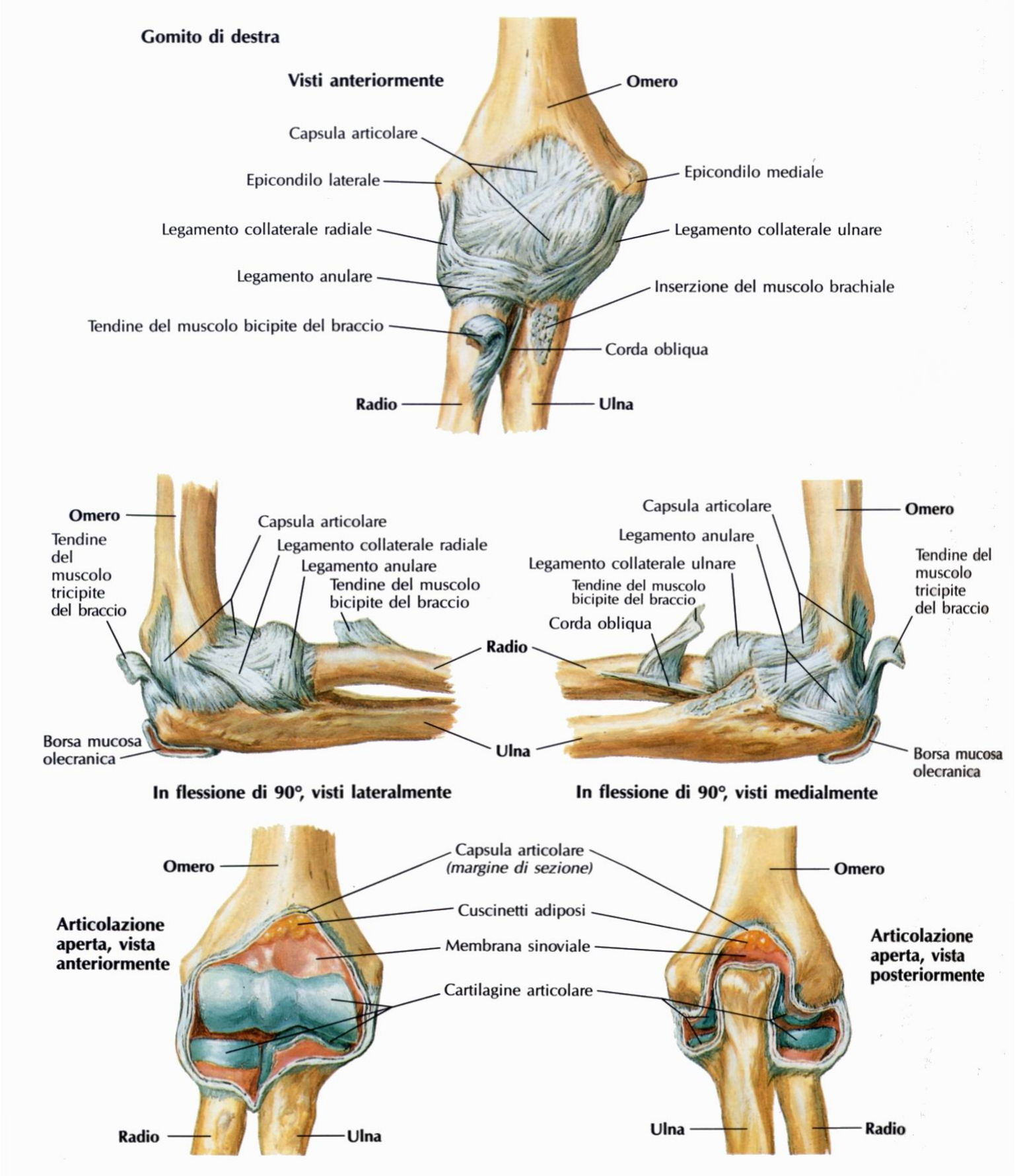

La *membrana interossea* si può considerare come un legamento a distanza dell'articolazione del gomito. Essa occupa lo spazio allungato e ovalare che si delimita, nell'avambraccio, tra il radio e l'ulna. Presenta una faccia anteriore ed una faccia posteriore dalle quali prendono origine i muscoli profondi dell'avambraccio, e quattro margini. Il margine laterale e quello mediale si fissano al radio e, rispettivamente, all'ulna. Il margine inferiore si fonde con la capsula dell'articolazione radio-ulnare distale. Il margine superiore è libero e arcuato con la concavità superiore. Si trova qualche centimetro al di sotto dell'articolazione radio-ulnare prossimale, insieme alla quale delimita un foro che dà passaggio ai vasi interossei posteriori. A livello di questo foro si trova un fascio fibroso che si tende fra il processo coronoideo dell'ulna e la faccia anteriore del radio, dove termina al di sotto della tuberosità; tale fascio prende il nome di *corda obliqua*.

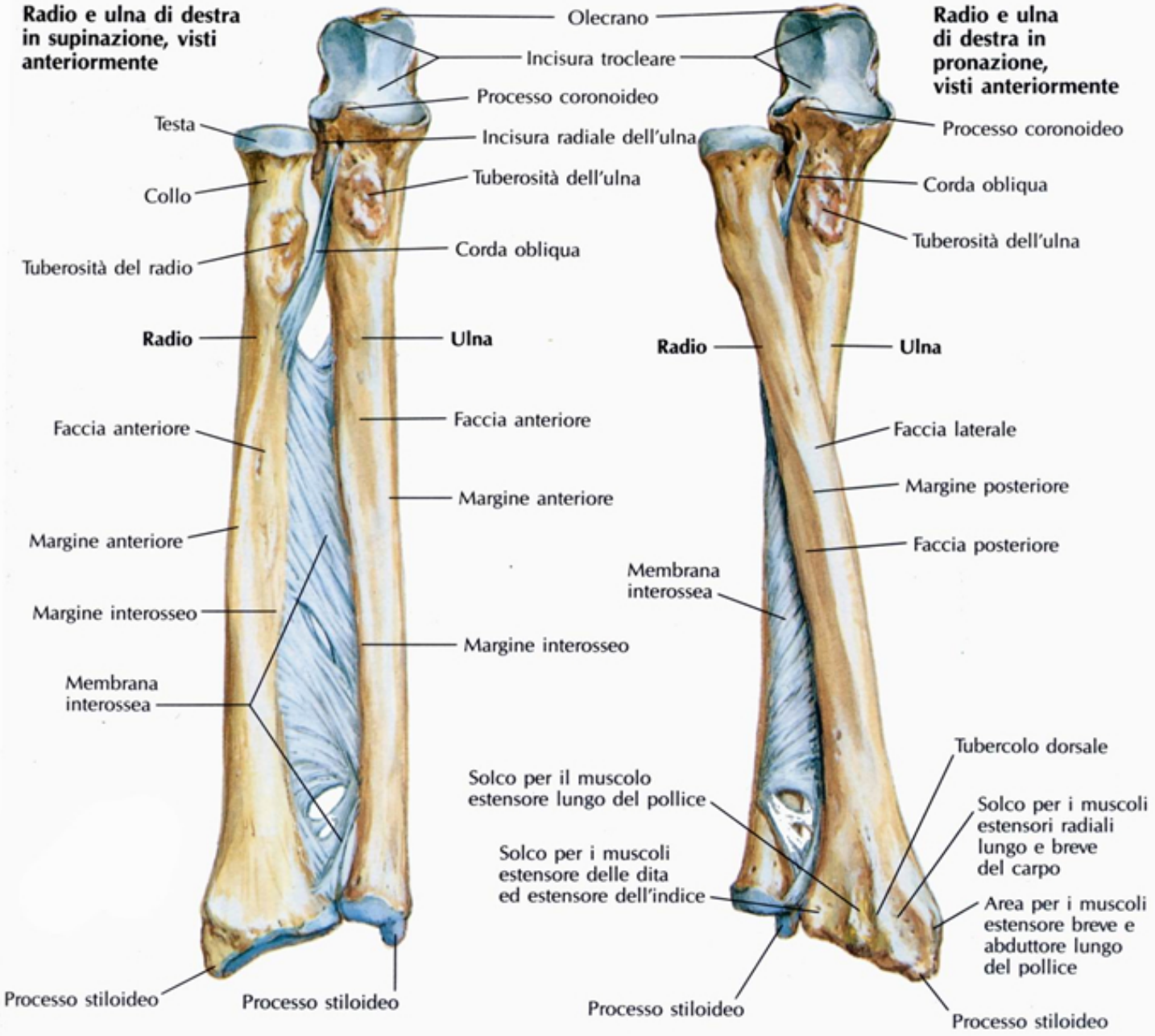
Radio e ulna di destra in supinazione, visti anteriormente
Olecrano
Incisura trocleare
Processo coronoideo
Testa
Incisura radiale dell'ulna
Tuberosità dell'ulna
Collo
Corda obliqua
Tuberosità del radio
Radio
Ulna
Faccia anteriore
Faccia anteriore
Margine anteriore
Margine anteriore
Margine interosseo
Margine interosseo
Membrana interossea
Processo stiloideo
Processo stiloideo
Radio e ulna di destra in pronazione, visti anteriormente
Processo coronoideo
Corda obliqua
Tuberosità dell'ulna
Radio
Ulna
Faccia laterale
Margine posteriore
Faccia posteriore
Membrana interossea
Tubercolo dorsale
Solco per il muscolo estensore lungo del pollice
Solco per i muscoli estensori radiali lungo e breve del carpo
Solco per i muscoli estensore delle dita ed estensore dell'indice
Area per i muscoli estensore breve e abduttore lungo del pollice
Processo stiloideo
Processo stiloideo

Bibliografia

1. Fonte internet: http://medicinapertutti.altervista.org
2. Anatomia Umana. Balboni. Edi Ermes
3. Anatomia topografica. Testut – Jacob. UTET