Muscoli dell'avambraccio

I muscoli dell'avambraccio si distinguono in anteriori, laterali e posteriori.

1. I *muscoli anteriori* dell’avambraccio sono otto e si dispongono in quattro strati sovrapposti.
    - Lo strato superficiale è formato dai *muscoli epitrocleari,* così denominati perché traggono origine dall'epitroclea; essi sono:
        - Muscolo pronatore rotondo.
        - Muscolo flessore radiale del carpo.
        - Muscolo palmare lungo.
        - Muscolo flessore ulnare del carpo.
    - Il secondo strato è formato da:
        - Muscolo flessore superficiale delle dita della mano.
    - Al terzo strato appartengono:
        - Muscolo flessore profondo delle dita della mano.
        - Muscolo flessore lungo del pollice.
    - Nel quarto strato, il più profondo,
        - Muscolo pronatore quadrato.
2. I *muscoli laterali* dell’avambraccio sono:
    - Muscolo brachioradiale.
    - Muscolo estensore radiale lungo del carpo.
    - Muscolo estensore radiale breve del carpo.
3. I *muscoli posteriori* dell’avambraccio sono nove muscoli e si riuniscono in due strati di cui uno superficiale e uno profondo.
    - I muscoli superficiali hanno tutti origine dall'epicondilo e vengono denominati perciò *muscoli epicondiloidei;* essi sono:
        - Muscolo estensore comune delle dita della mano.
        - Muscolo estensore proprio del mignolo.
        - Muscolo estensore ulnare del carpo.
        - Muscolo anconeo.
    - I muscoli profondi sono:
        - Muscolo supinatore.
        - Muscolo abduttore lungo del pollice.
        - Muscolo estensore breve del pollice.
        - Muscolo estensore lungo del pollice.
        - Muscolo estensore proprio dell'indice.

MUSCOLI ANTERIORI DELL'AVAMBRACCIO

Muscolo pronatore rotondo (1° strato)

Il **muscolo pronatore rotondo** è un muscolo epitrocleare e, più precisamente, un muscolo anteriore dello strato superficiale dell'avambraccio. È innervato dal nervo mediano (C_6-C_7) e con la sua azione ruota il radio all'interno (pronazione) e flette l'avambraccio. È il muscolo più laterale dello strato superficiale e attraversa obliquamente la metà

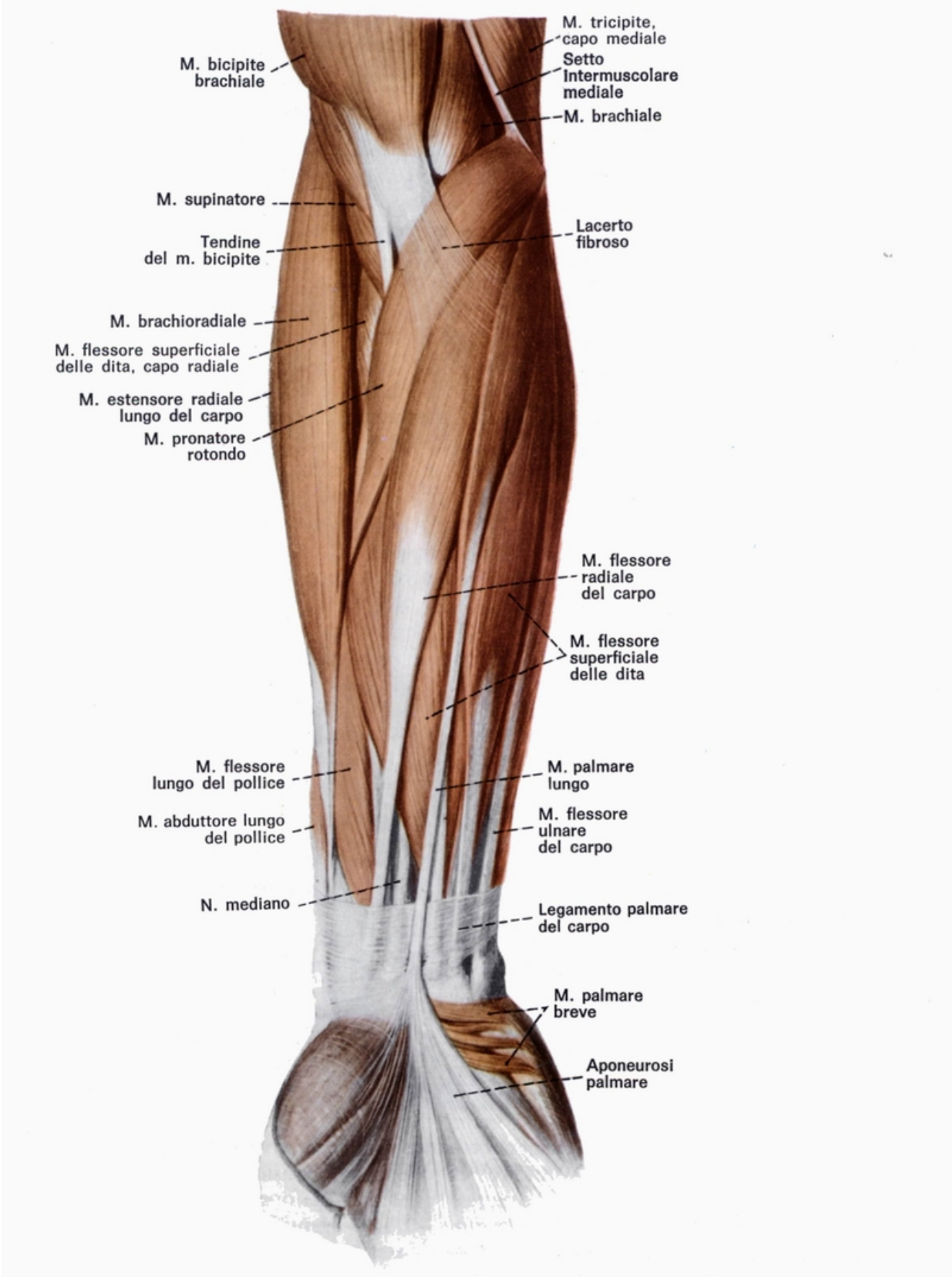

Preparazione dei muscoli anteriori dell'avambraccio di destra, vista dal lato ventrale; si dimostrano i muscoli del primo strato.

superiore dell'avambraccio, dall'alto in basso e dall'interno all'esterno. Origina con due fasci, il capo omerale e il capo ulnare.

- Il *capo omerale* parte dalla faccia anteriore dell'epitroclea, dal margine mediale dell'omero e dalla fascia brachiale.
- Il *capo ulnare* sorge dalla faccia mediale del processo coronoideo dell'ulna. Termina con un tendine appiattito che si fissa alla parte media della faccia laterale del radio.

Tra i suoi due capi passa il nervo mediano; lateralmente a esso decorrono l'arteria brachiale e il nervo radiale. Il muscolo è ricoperto in superficie dalla *fascia antibrachiale* e dal *lacerto fibroso* del bicipite; profondamente esso si pone in rapporto con i muscoli brachiale anteriore e flessore superficiale delle dita e con il radio.

Muscolo flessore radiale del carpo (1° strato)

Il **muscolo flessore radiale del carpo** è un muscolo epitrocleare e, più precisamente, un muscolo anteriore dello strato superficiale dell'avambraccio. È innervato dal nervo mediano (C_6-C_7) e con la sua azione esso flette la mano e l'avambraccio, ruotandoli all'interno (pronazione). Ha anche una componente di adduzione sulla mano. Si trova medialmente al muscolo pronatore rotondo e lateralmente al palmare lungo. Origina dalla faccia anteriore dell'epitroclea, dalla fascia antibrachiale e dai setti intermuscolari e si dirige in basso e lateralmente, proseguendo in un lungo tendine che attraversa il carpo in un condotto osteofibroso proprio e va a inserirsi alla base del 2° osso metacarpale; può inviare un fascetto alla base del 3° metacarpale. Il muscolo è ricoperto dalla fascia antibrachiale e, profondamente, si mette in rapporto con il flessore superficiale delle dita. Nel carpo, il condotto osteofibroso per il suo tendine è formato dallo scafoide e dal trapezio e, ventralmente, dal legamento trasverso del carpo.

Muscolo palmare lungo (1° strato)

Il **muscolo palmare lungo** è un muscolo epitrocleare e, più precisamente, un muscolo anteriore dello strato superficiale dell'avambraccio.
È innervato dal nervo mediano (C_7-T_1) e con la sua azione tende l'aponeurosi palmare e flette la mano. Si trova tra il flessore radiale del carpo e il flessore ulnare del carpo, ma può mancare in un certo numero di casi. Origina dall'epitroclea, dalla fascia antibrachiale e dai setti intermuscolari; nel terzo medio dell'avambraccio prosegue nel tendine d'inserzione che va a terminare nell'aponeurosi palmare.A livello del carpo, il tendine passa sulla faccia anteriore del legamento trasverso del carpo cui aderisce.

Muscolo flessore ulnare del carpo (1° strato)

Il muscolo flessore ulnare del carpo è un muscolo epitrocleare e, più precisamente, un muscolo anteriore dello strato superficiale dell'avambraccio. È innervato dal nervo ulnare (C_7-T_1) e, contraendosi, flette e adduce la mano. Ha anche un'azione di supinazione sulla mano in atteggiamento di pronazione. È il più interno dei muscoli epitrocleari e si trova medialmente al muscolo palmare lungo. Origina con un capo omerale e con un capo ulnare.

- Il *capo omerale*, più piccolo, parte dalla faccia anteriore dell'epitroclea, dalla fascia antibrachiale e dai setti intermuscolari.
- Il *capo ulnare* si distacca dal margine mediale dell'olecrano e dai 2/3 superiori del margine posteriore dell'ulna. Il tendine d'inserzione va a terminare sull'osso pisiforme che resta incluso nel suo spessore; i legamenti del pisiforme fissano il tendine all'osso uncinato e al 5° osso metacarpale.

La faccia superficiale del muscolo è ricoperta dalla *fascia antibrachiale*, quella profonda riposa sui muscoli flessori superficiale e profondo delle dita e sul pronatore quadrato ed entra inoltre in rapporto con il nervo e l'arteria ulnare. Il nervo ulnare si impegna tra i due capi di origine del muscolo.

Muscolo flessore superficiale delle dita della mano (2° strato)

Il **muscolo flessore superficiale delle dita della mano** è un muscolo epitrocleare e, più precisamente, l'unico muscolo anteriore del secondo strato dell'avambraccio. È innervato dal nervo mediano (C_7-T_1). I rami nervosi penetrano nel muscolo in corrispondenza della sua faccia profonda. Con la sua azione, flette la 2ª falange del 2°, 3°, 4° e 5° dito e coopera alla flessione della mano sull'avambraccio e di questo sul braccio. Origina con un capo omerale e con un capo radiale.

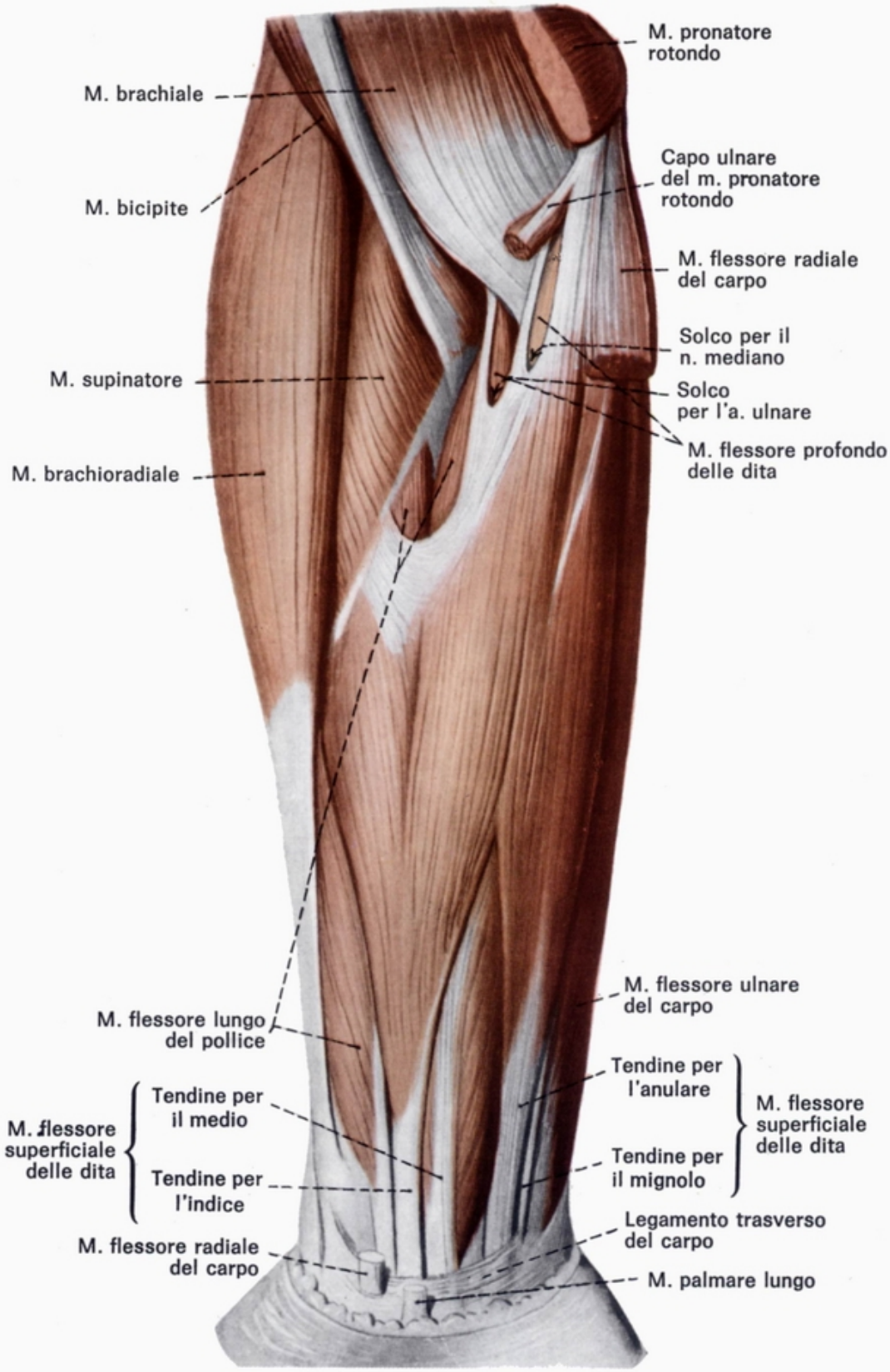

Preparazione dei muscoli anteriori dell'avambraccio di destra, vista dal lato ventrale; il secondo strato è formato dal muscolo flessore superficiale delle dita.

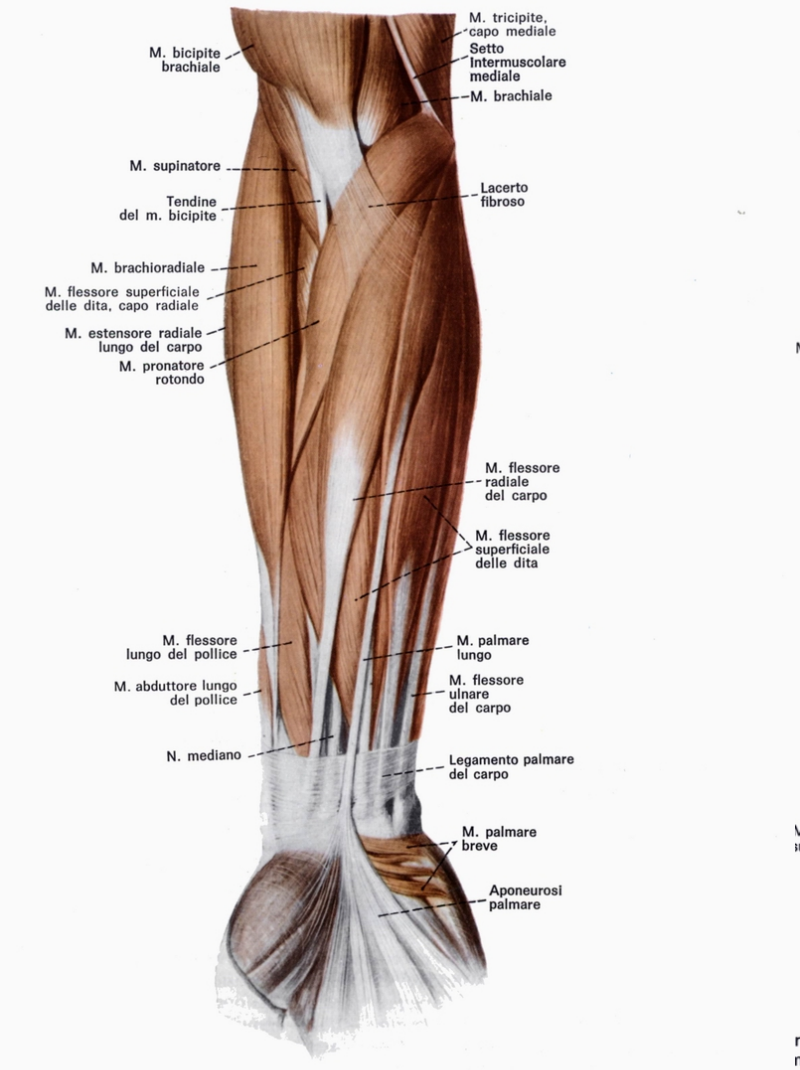

Preparazione dei muscoli anteriori dell'avambraccio di destra, vista dal lato ventrale; si dimostrano i muscoli del primo strato.

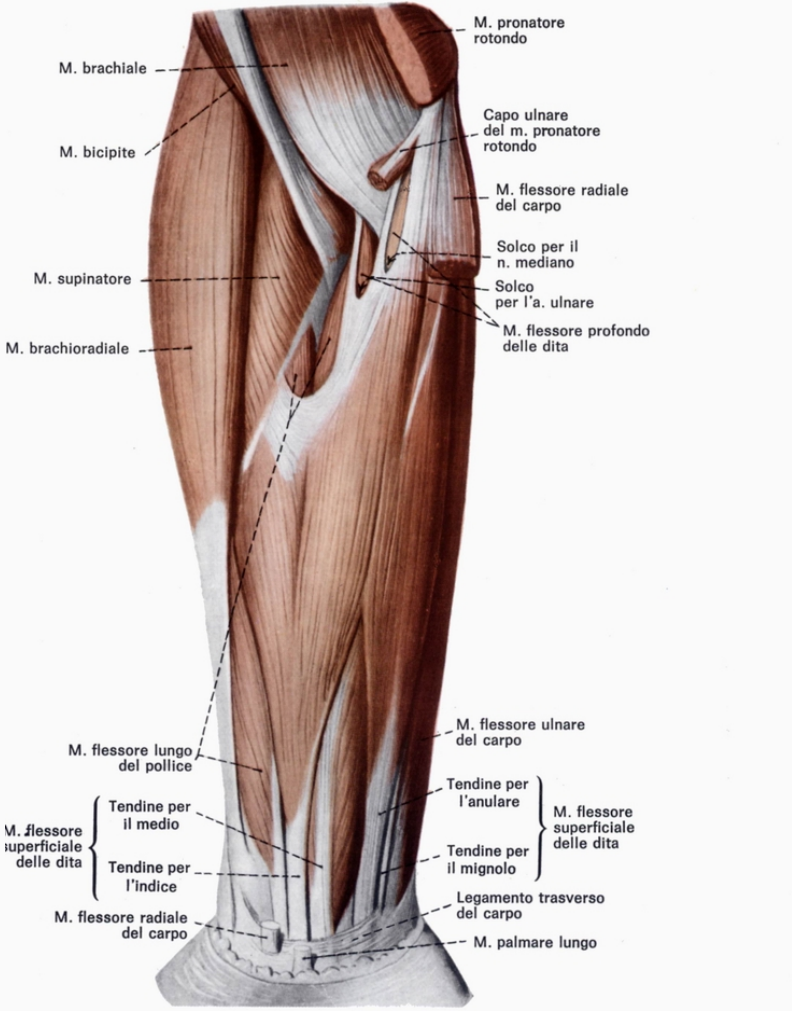

razione dei muscoli anteriori dell'avambraccio di destra, vista dal lato ventrale; il secondo strato nato dal muscolo flessore superficiale delle dita.

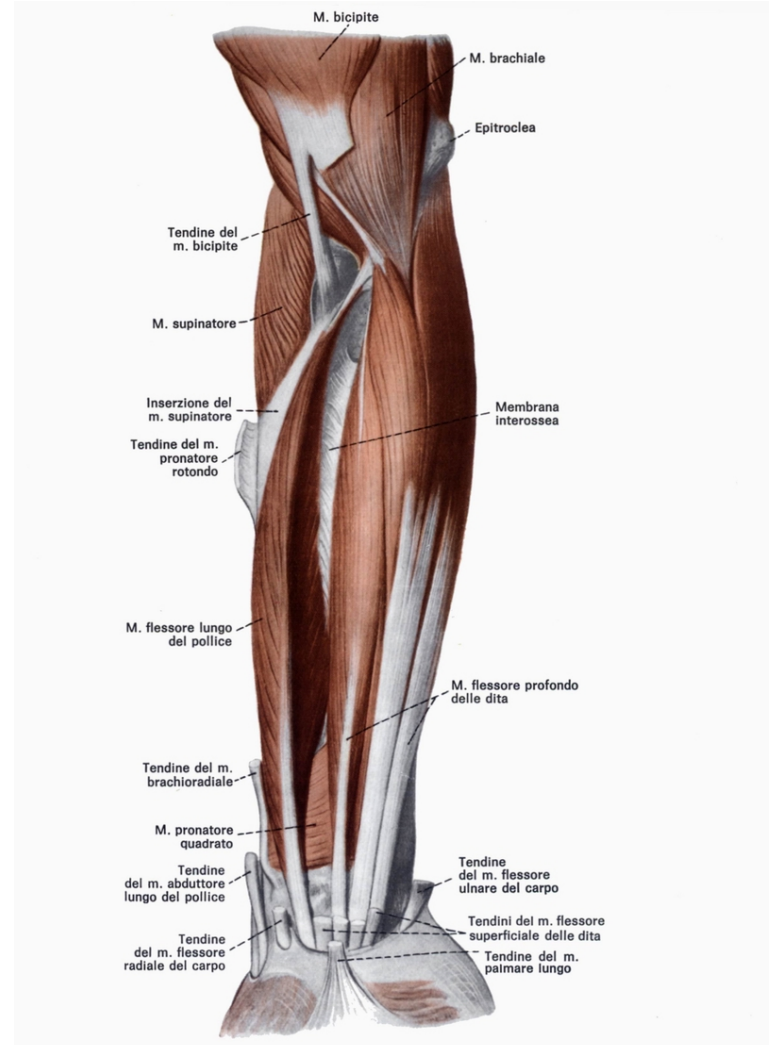

Preparazione dei muscoli anteriori dell'avambraccio di destra, vista dal lato ventrale; si dimostrano i muscoli del terzo strato e il pronatore quadrato che forma il quarto strato.

- Il *capo omerale* nasce dall'epitroclea, dal legamento collaterale mediale dell'articolazione del gomito, dal margine mediale del processo coronoideo dell'ulna e dai setti intermuscolari.
- Il *capo radiale* origina dalla parte superiore della faccia anteriore e dal margine anteriore del radio.

I due capi sono riuniti da un arco tendineo convesso in alto che dà esso pure origine a fasci muscolari. A metà circa dell'avambraccio il muscolo si divide in quattro ventri, ciascuno dei quali continua in un lungo tendine cilindrico; i quattro tendini passano per il canale del carpo e quindi divergono portandosi alle dita, dal 2° al 5°. I quattro tendini non si trovano sullo stesso piano; quelli per il dito medio e per l'anulare sono superficiali e si sovrappongono quasi agli altri due, per il dito indice e per il mignolo. Sulla faccia volare della falange prossimale i tendini si dividono in due rami che delimitano un occhiello attraversato dal tendine del muscolo flessore profondo delle dita; proseguono quindi, scambiandosi fasci di collegamento, detti *chiasmi tendinei*, per inserirsi alla parte laterale e mediale della faccia palmare della 2ª falange. Il muscolo è ricoperto superficialmente dai quattro muscoli del primo strato, profondamente appoggia sui muscoli flessore profondo delle dita e flessore lungo del pollice ed è inoltre in rapporto con i vasi ulnari e con il nervo mediano. Nel condotto del carpo i tendini decorrono superficialmente a quelli dei muscoli flessore profondo delle dita e flessore lungo del pollice. Nelle dita ciascun tendine, avvolto da una

guaina mucosa, è collegato alla faccia anteriore delle falangi da tralci più o meno sviluppati, denominati *retinacoli dei tendini*.

Muscolo flessore profondo delle dita della mano (3° strato)

Il **muscolo flessore profondo delle dita della mano** è un muscolo epitrocleare e, più precisamente, un muscolo anteriore del terzo strato dell'avambraccio. È innervato dal nervo mediano (metà laterale) e dal nervo ulnare (metà mediale) (C_7-T_1). Agisce flettendo la 3ª falange del 2°, 3°, 4° e 5° dito; in contrazione forzata flette anche le seconde

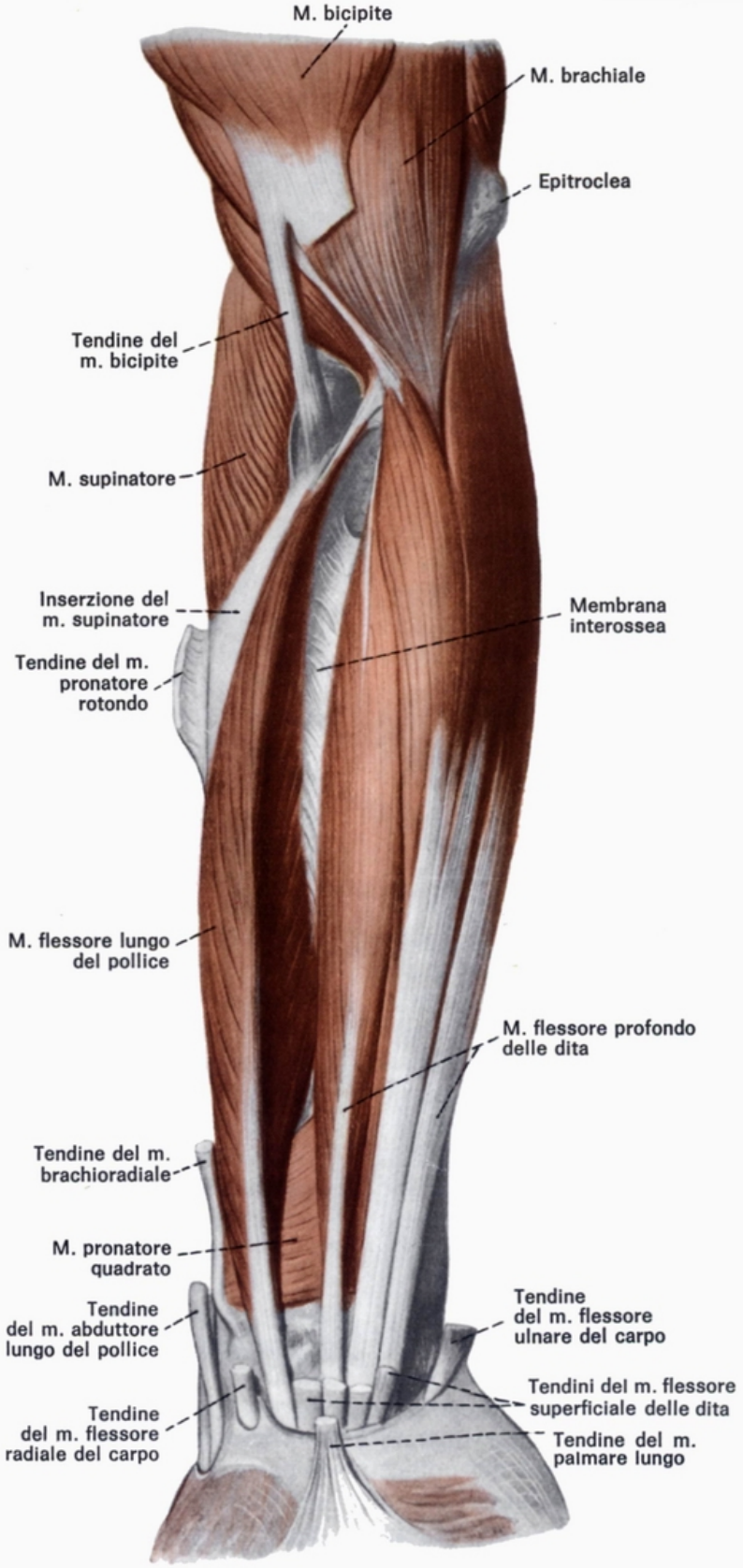

Preparazione dei muscoli anteriori dell'avambraccio di destra, vista dal lato ventrale; si dimostrano i muscoli del terzo strato e il pronatore quadrato che forma il quarto strato.

falangi e coopera alla flessione delle prime falangi e della mano. Occupa la parte mediale del terzo strato dove si trova insieme al muscolo flessore lungo del pollice. Origina dai 2/3 superiori delle facce anteriore e mediale dell'ulna, dalla fascia antibrachiale, dalla parte mediale della membrana interossea e dal margine mediale del radio, al di sotto della tuberosità. Il ventre si porta in basso e, alla metà dell'avambraccio, si divide in quattro fasci carnosi cui seguono altrettanti tendini di inserzione; questi ultimi, attraversato il condotto del carpo, si portano nel palmo della mano e decorrono nella guaina osteofibrosa che si trova sul lato volare delle dita; in corrispondenza della 1ª falange essi attraversano l'occhiello del tendine del muscolo flessore superficiale e vanno a fissarsi alla base della 3ª falange delle ultime quattro dita. Il muscolo è superficialmente in rapporto con il muscolo flessore superficiale delle dita e il muscolo flessore ulnare del carpo, con il nervo e i vasi ulnari. Profondamente a esso si trovano il muscolo pronatore quadrato e la membrana interossea. Il nervo mediano discende nell'interstizio tra il flessore profondo delle dita e il flessore lungo del pollice.

Muscolo flessore lungo del pollice (3° strato)

Il **muscolo flessore lungo del pollice** è un muscolo epitrocleare e, più precisamente, un muscolo anteriore del terzo strato dell'avambraccio. È innervato dal nervo mediano (C_6-C_8) e agisce flettendo la falange distale del 1° dito. Forma la parte laterale del terzo strato. Origina dai 3/4 superiori della faccia anteriore del radio, dalla parte laterale della membrana interossea, dall'epitroclea e dal processo coronoideo dell'ulna. Decorre verso il basso sulla faccia anteriore del radio. Il suo tendine attraversa il condotto del carpo e l'eminenza tenar, per decorrere quindi sulla faccia volare della 1ª falange del pollice, tra i due capi del flessore breve, e inserirsi alla base della falange distale.

Muscolo pronatore quadrato (4° strato)

Il **muscolo pronatore quadrato** è un muscolo epitrocleare e, più precisamente, l'unico muscolo anteriore del quarto strato dell'avambraccio. È innervato dal nervo mediano (C_6-T_1) e contraendosi ruota medialmente l'avambraccio (pronazione).
Si trova profondamente, nella parte inferiore e anteriore dell'avambraccio e ha forma quadrilatera. Origina dal quarto inferiore della faccia anteriore e dal margine anteriore dell'ulna; i suoi fasci hanno decorso trasversale e si inseriscono al quarto inferiore della faccia anteriore e del margine anteriore del radio. Profondamente il muscolo ricopre la faccia anteriore del radio, dell'ulna e della membrana interossea; superficialmente è in rapporto con i tendini dei muscoli flessore lungo del pollice, flessore profondo delle dita e flessore ulnare del carpo.

MUSCOLI LATERALI DELL'AVAMBRACCIO

Muscolo brachioradiale

Il **muscolo brachioradiale** è un muscolo laterale dell'avambraccio. È innervato dal nervo radiale (C_5-C_6) e, contraendosi, flette l'avambraccio. La sua componente trans-articolare è importante per la stabilità dell'articolazione del gomito.
Origina dal margine laterale dell'omero, al di sotto del solco del nervo radiale e dal setto intermuscolare laterale; il suo ventre si porta in basso, occupando una posizione superficiale, e prosegue in un lungo tendine che s'inserisce al processo stiloideo del radio. La parte superiore del muscolo si trova fra il brachiale e il tricipite; fra brachioradiale e brachiale decorre il nervo radiale. Nell'avambraccio è coperto dalla fascia antibrachiale e, a sua volta, ricopre parzialmente i muscoli estensori del carpo, l'estremità inferiore del muscolo pronatore rotondo e, con il suo margine mediale, il nervo e i vasi radiali. Il tendine d'inserzione è incrociato da quelli dei muscoli abduttore lungo ed estensore breve del pollice.

Muscolo estensore radiale lungo del carpo

Il **muscolo estensore radiale lungo del carpo** è un muscolo laterale dell'avambraccio. È innervato dal nervo radiale (C_5-C_7) e, contraendosi, estende e abduce la mano. Si trova fra il muscolo brachioradiale e il muscolo estensore radiale breve. Origina dalla parte anteriore del margine laterale dell'omero, dall'epicondilo omerale e dal setto intermuscolare laterale; il ventre muscolare prosegue in un tendine che decorre sulla faccia laterale del radio, si porta quindi dorsalmente, attraversa il 2° condotto del legamento dorsale del carpo e s'inserisce alla faccia dorsale della base del 2° osso metacarpale. Il muscolo è ricoperto dal brachioradiale e dalla fascia antibrachiale. Il tendine d'inserzione è incrociato superficialmente dai tendini dei muscoli abduttore lungo, estensore breve ed estensore lungo del pollice.

Muscolo estensore radiale breve del carpo

Il **muscolo estensore radiale breve del carpo** è un muscolo laterale dell'avambraccio. È innervato dal nervo radiale (C_5-C_7) e, contraendosi, estende la mano. Si trova posteriormente e lateralmente al muscolo estensore radiale lungo. Origina dalla faccia anteriore dell'epicondilo, dalla fascia antibrachiale, dal legamento collaterale radiale e dal setto intermuscolare che lo separa dall'estensore comune delle dita. Il ventre continua in un tendine che decorre sulla faccia laterale del radio, insieme al tendine dell'estensore radiale lungo, dal quale si separa solo in vicinanza dell'inserzione che ha luogo sulla faccia dorsale della base del 3° osso metacarpale. Il muscolo si mette anteriormente in rapporto con l'estensore radiale lungo del carpo e con la fascia antibrachiale. Il tendine di inserzione ha gli stessi rapporti del tendine dell'estensore radiale lungo.

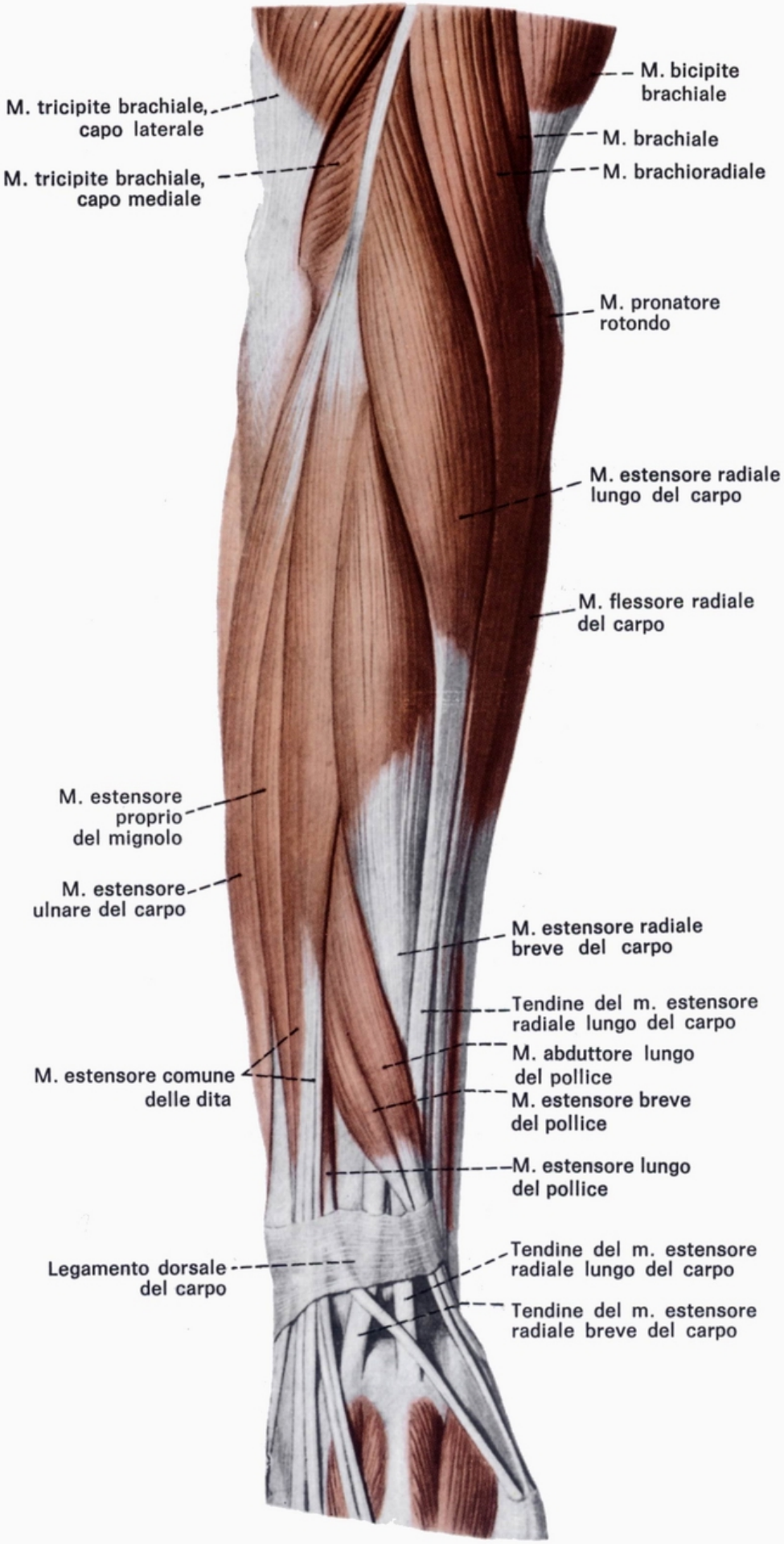

Preparazione dei muscoli laterali dell'avambraccio di destra, vista dal lato esterno.

MUSCOLI DELLO STRATO PROFONDO DELL'AVAMBRACCIO

Muscolo estensore comune delle dita della mano

Il **muscolo estensore comune delle dita della mano** è un muscolo epicondiloideo, quindi un muscolo posteriore superficiale dell'avambraccio. È innervato dal nervo radiale (C_6-C_8) e con la sua azione estende le ultime quattro dita e coopera all'estensione della mano. È il più laterale dei muscoli superficiali. Origina dalla faccia posteriore dell'epicondilo, dalla fascia antibrachiale e dai setti che lo dividono esternamente dall'estensore radiale breve del carpo e internamente dall'estensore proprio del mignolo. Al di sotto della metà dell'avambraccio, il muscolo si divide in tre fasci di cui quello laterale dà origine a due tendini e ciascuno degli altri a uno. I quattro tendini che in tal modo si formano passano per il 4° condotto del legamento dorsale del carpo e divergono quindi per portarsi alle ultime quattro

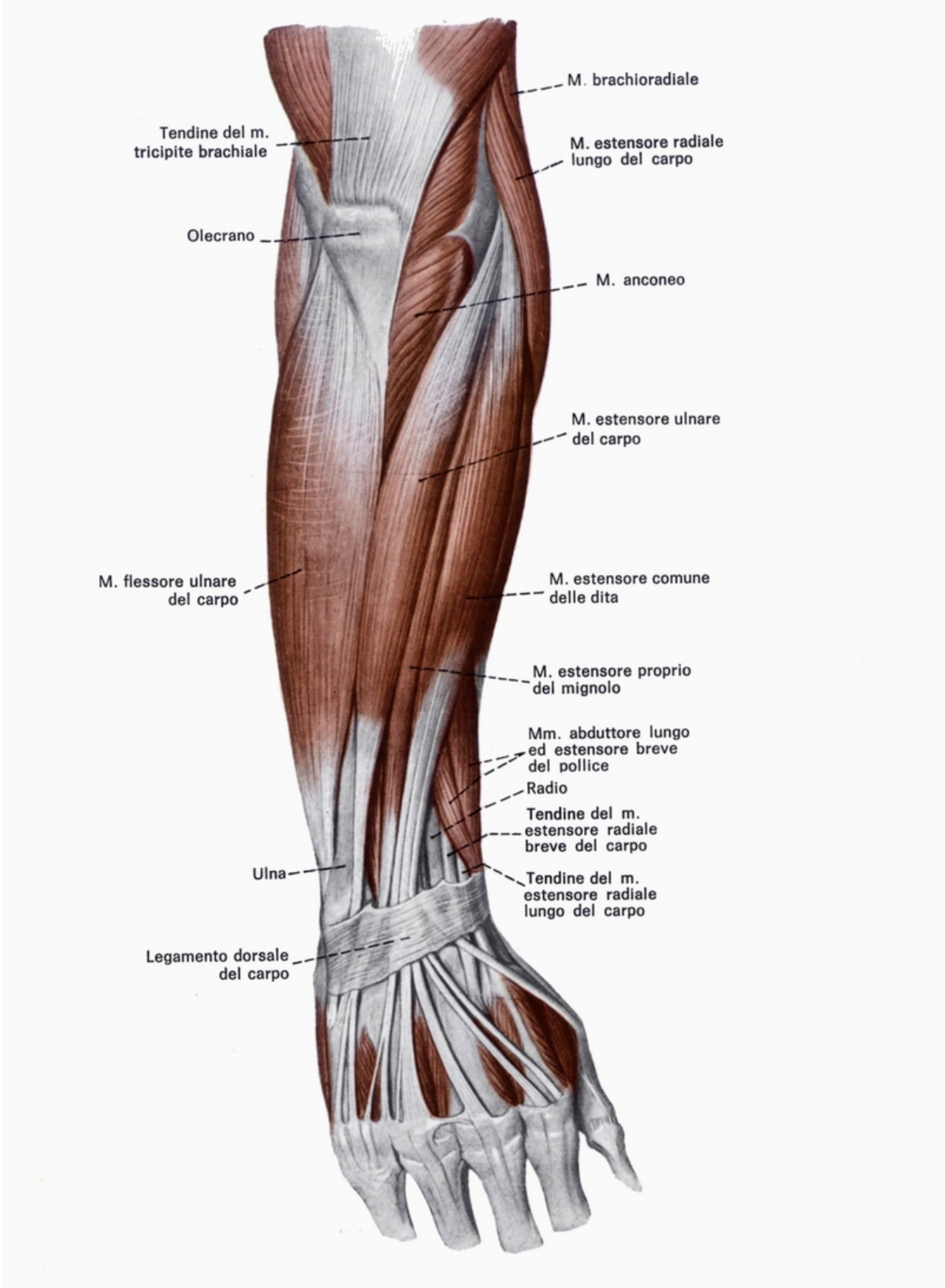

Preparazione dei muscoli posteriori dell'avambraccio di destra; si vedono i muscoli dello strato superficiale.

dita. Ciascun tendine, sulla faccia dorsale della 1ª falange, si divide in tre linguette di cui quella media si fissa alla faccia dorsale della base della 2ª falange, mentre quelle laterale e mediale convergono e si riuniscono per connettersi alla base della 3ª falange. A livello del metacarpo i quattro tendini sono uniti l'uno all'altro da tre fasci obliqui, detti *giunture tendinee*. L'estensore comune delle dita si pone superficialmente in rapporto con la fascia antibrachiale, con il legamento dorsale del carpo e con la fascia dorsale superficiale della mano; profondamente è in relazione con i muscoli supinatore, abduttore lungo, estensore breve e lungo del pollice e con l'articolazione radio-carpica.

Muscolo estensore proprio del mignolo

Il **muscolo estensore proprio del mignolo** è un muscolo epicondiloideo, quindi un muscolo posteriore superficiale dell'avambraccio.
È innervato dal nervo radiale (C_6-C_8) e, contraendosi, estende il mignolo. Si trova medialmente al muscolo estensore comune delle dita. Origina dalla faccia posteriore dell'epicondilo, dalla fascia antibrachiale e dai setti intermuscolari che lo separano dai muscoli contigui. Circa a metà dell'avambraccio continua in un tendine che passa per il 5° condotto del legamento dorsale del carpo e decorre poi sul 5° osso metacarpale dove si fonde con il tendine dell'estensore comune delle dita che è destinato al mignolo.

Muscolo estensore ulnare del carpo

Il **muscolo estensore ulnare del carpo** è un muscolo epicondiloideo, quindi un muscolo posteriore superficiale dell'avambraccio.
È innervato dal nervo radiale (C_6-C_8) e, contraendosi, estende e inclina medialmente la mano. Si trova medialmente al muscolo estensore proprio del mignolo. Origina dall'epicondilo, dal legamento collaterale radiale dell'articolazione del gomito, dalla fascia antibrachiale, dai setti intermuscolari contigui e dal margine posteriore dell'ulna.
Il muscolo si porta in basso e medialmente, coperto dalla fascia antibrachiale; nel terzo inferiore dell'avambraccio continua in un tendine il quale, dopo essere passato nel 6° condotto tendineo del legamento dorsale del carpo, s'inserisce alla parte interna della base del 5° osso metacarpale.

Muscolo anconeo

Il **muscolo anconeo** è un muscolo epicondiloideo, quindi un muscolo posteriore superficiale dell'avambraccio.
È innervato dal nervo radiale (C_6-C_8) e, con la sua contrazione, ha una minima azione di estensione sull'avambraccio.
È situato nella parte posteriore e superiore dell'avambraccio, facendo seguito, in alto, al capo mediale del muscolo tricipite. Origina dalla parte posteriore dell'epicondilo e si porta in basso e medialmente per inserirsi sull'ulna, al margine laterale dell'olecrano. La sua faccia superficiale corrisponde alla fascia antibrachiale, la faccia profonda è in rapporto con l'articolazione del gomito, con il muscolo supinatore e con l'ulna.

Muscolo supinatore

Il **muscolo supinatore** è un muscolo posteriore profondo dell'avambraccio, innervato dal nervo radiale (C_5-C_6); agisce ruotando in fuori l'avambraccio (supinazione). Si dispone ad avvolgere il terzo superiore del radio. Origina dall'epicondilo, dal legamento collaterale radiale del gomito, dal legamento anulare del radio e dalla cresta del muscolo supinatore dell'ulna. I suoi fasci si portano in basso, in fuori e in avanti per inserirsi alle facce anteriore e laterale del radio.
La faccia superficiale è coperta dai muscoli posteriori del primo strato; la faccia profonda si pone in rapporto con la parte laterale dell'articolazione del gomito, con la membrana interossea e con il radio.

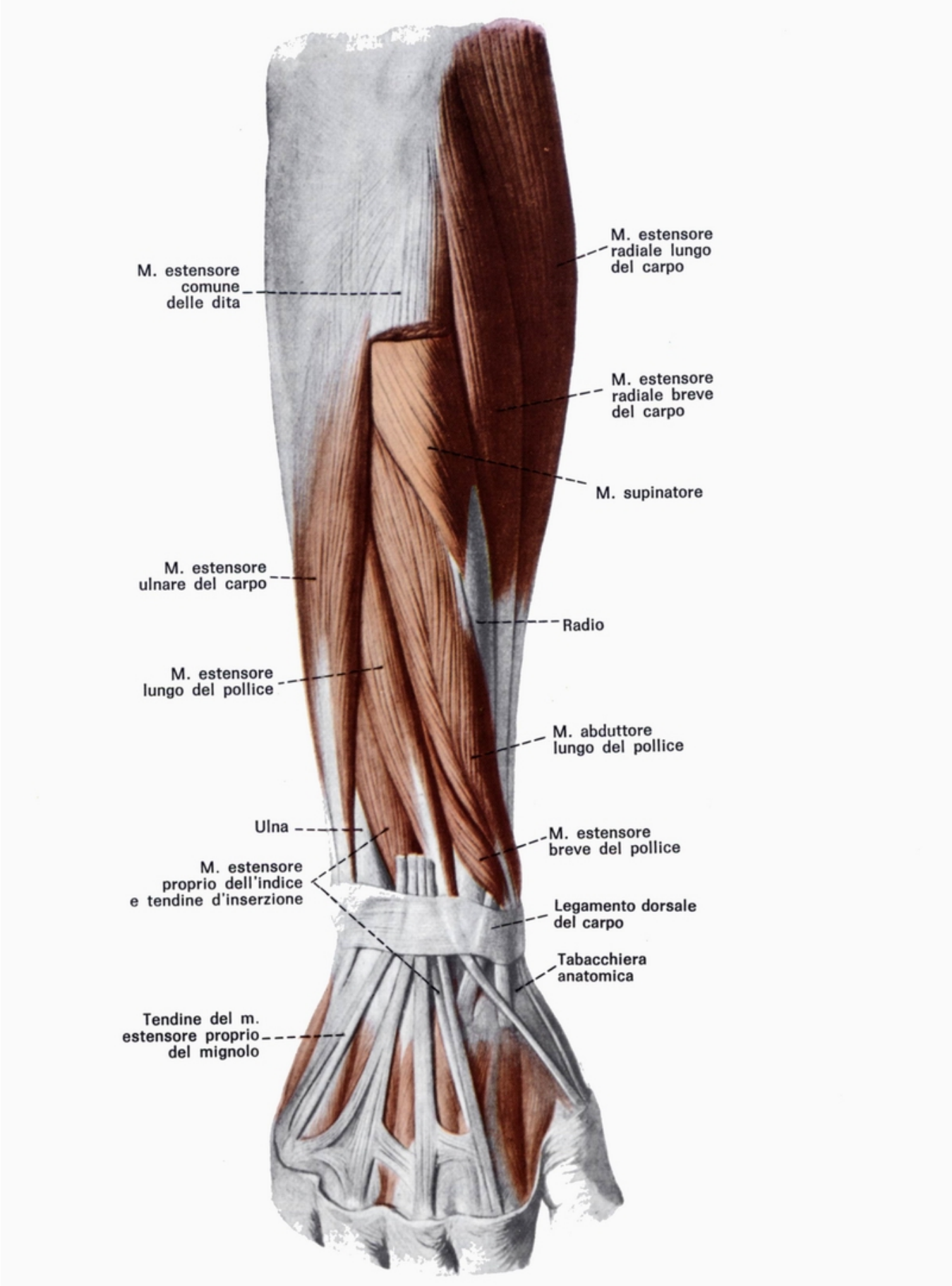

Preparazione dei muscoli posteriori dell'avambraccio di destra; si vedono i muscoli dello strato profondo.

Muscolo abduttore lungo del pollice

Il **muscolo abduttore lungo del pollice** è il più laterale dei muscoli posteriori profondi dell'avambraccio. È innervato dal nervo radiale (C_6-C_7) e agisce abducendo il pollice e la mano. Origina dalla faccia posteriore dell'ulna, dalla membrana interossea e dalla faccia posteriore del radio. Il suo ventre si porta in basso e all'esterno, sulla faccia

laterale del radio, e prosegue in un tendine che attraversa il 1° condotto del legamento dorsale del carpo per inserirsi sulla parte laterale della base del 1° osso metacarpale. Dal tendine si può distaccare un fascetto fibroso che dà origine al muscolo abduttore breve del pollice.

Muscolo estensore breve del pollice

Il **muscolo estensore breve del pollice** è un muscolo posteriore profondo dell'avambraccio. È innervato dal nervo radiale (C_6-C_7). Agisce estendendo la prima falange e abducendo il pollice. Si trova medialmente all'abduttore lungo e origina dalla faccia posteriore del radio e dalla membrana interossea. Il ventre si porta in basso e in fuori circondando il radio; il tendine terminale, decorrendo insieme a quello dell'abduttore lungo nel 1° condotto del legamento dorsale del carpo, va a fissarsi alla faccia dorsale della base della falange prossimale del pollice.

Muscolo estensore lungo del pollice

Il **muscolo estensore lungo del pollice** è un muscolo posteriore profondo dell'avambraccio ed è mediale rispetto al muscolo abduttore lungo e al muscolo estensore breve. È innervato dal nervo radiale (C_6-C_8) e con la sua azione estende la falange distale e abduce il pollice. Nasce dal terzo medio della faccia posteriore dell'ulna e dalla membrana interossea e si porta in basso e in fuori. Il suo tendine si impegna nel 3° condotto del legamento dorsale del carpo e passa sulla faccia dorsale del 1° osso metacarpale per inserirsi alla base della falange distale del pollice. Il tendine d'inserzione dell'estensore lungo del pollice delimita medialmente la *tabacchiera anatomica.* È questa una depressione visibile sulla parte latero-dorsale del carpo, quando il pollice è abdotto ed esteso. I limiti laterali della tabacchiera anatomica sono dati dai tendini dei muscoli abduttore lungo ed estensore breve del pollice. Sul fondo della tabacchiera passano l'arteria radiale e i tendini dei muscoli estensori radiali del carpo (C_6-C_8).

Muscolo estensore proprio dell'indice

Il **muscolo estensore proprio dell'indice** è il più mediale dei muscoli posteriori profondi dell'avambraccio. È innervato dalnervo radiale (C_6-C_8) e agisce estendendo l'indice. Sorge dalla faccia posteriore dell'ulna e dalla membrana interossea. Il suo tendine terminale passa per il 4° condotto del legamento dorsale del carpo, insieme ai tendini del muscolo estensore comune delle dita, e quindi attraversa obliquamente, dirigendosi dall'interno all'esterno, la faccia dorsale del carpo e il 2° spazio interosseo; a livello dell'articolazione metacarpofalangea dell'indice si fonde con il tendine dell'estensore comune delle dita che è destinato all'indice.

Fascia antibrachiale

I muscoli dell'avambraccio sono avvolti da un manicotto fibroso che prende il nome di **fascia antibrachiale**. Si possono considerare nella fascia antibrachiale un'estremità superiore e una inferiore, una superficie esterna e una interna.
L'estremità superiore prosegue nella fascia brachiale, prendendo attacco all'epicondilo, all'epitroclea e all'olecrano. L'estremità inferiore prosegue nelle fasce della mano e presenta tre ispessimenti che sono il *legamento palmare del carpo,* il *legamento trasverso del carpo* e il *legamento dorsale del carpo.* La superficie esterna della fascia è in rapporto con i tegumenti. La superficie interna è in rapporto con i muscoli. Dà inoltre origine ai setti intermuscolari e aderisce al margine posteriore dell'ulna.

- Legamento palmare del carpo
- Legamento trasverso del carpo
- Legamento dorsale del carpo
- Guaine mucose (o sinoviali) dell'avambraccio

Bibliografia

1. Fonte internet: http://medicinapertutti.altervista.org
2. Anatomia Umana. Balboni
3. Anatomia topografica. Testut – Jacob. Ed. UTET