Muscoli della mano

I **muscoli della mano** si trovano tutti sulla faccia palmare e si distinguono in tre gruppi, uno laterale dei muscoli dell'eminenza tenar, uno mediale dei muscoli dell'eminenza ipotenare uno intermedio dei muscoli palmari. Le eminenze tenar e ipotenar sono rilievi del palmo della mano che corrispondono, rispettivamente, al 1° e al 5° osso metacarpale.

I *muscoli dell'eminenza tenar* sono:

- Muscolo abduttore breve del pollice.
- Muscolo flessore breve del pollice.
- Muscolo opponente del pollice.
- Muscolo adduttore del pollice.

I *muscoli dell'eminenza ipotenar* sono:

- Muscolo palmare breve.
- Muscolo abduttore del mignolo.
- Muscolo flessore breve del mignolo.
- Muscolo opponente del mignolo.

I *muscoli palmari* sono:

- Muscoli lombricali.
- Muscoli interossei.

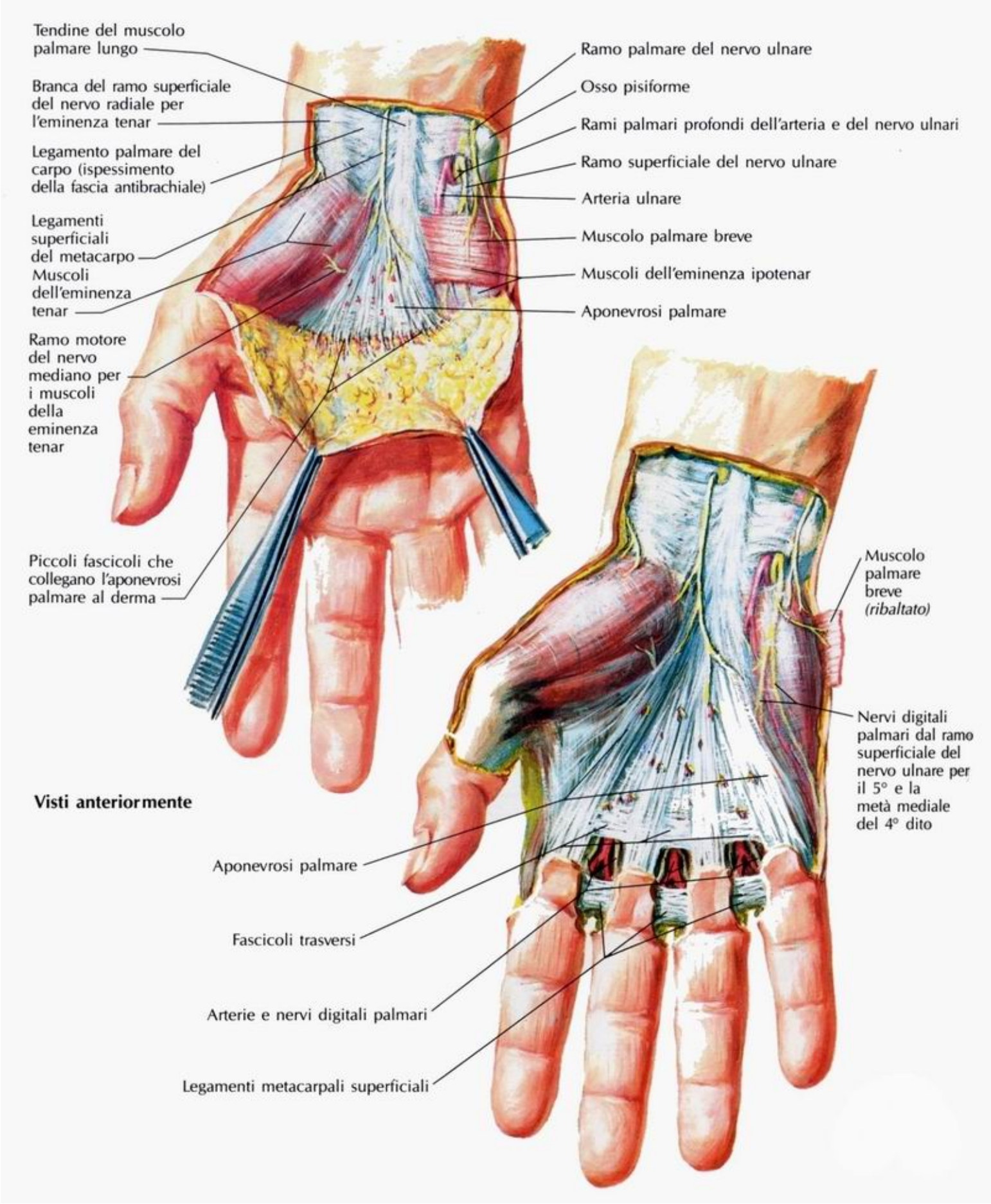

Dissezione palmare superficiale

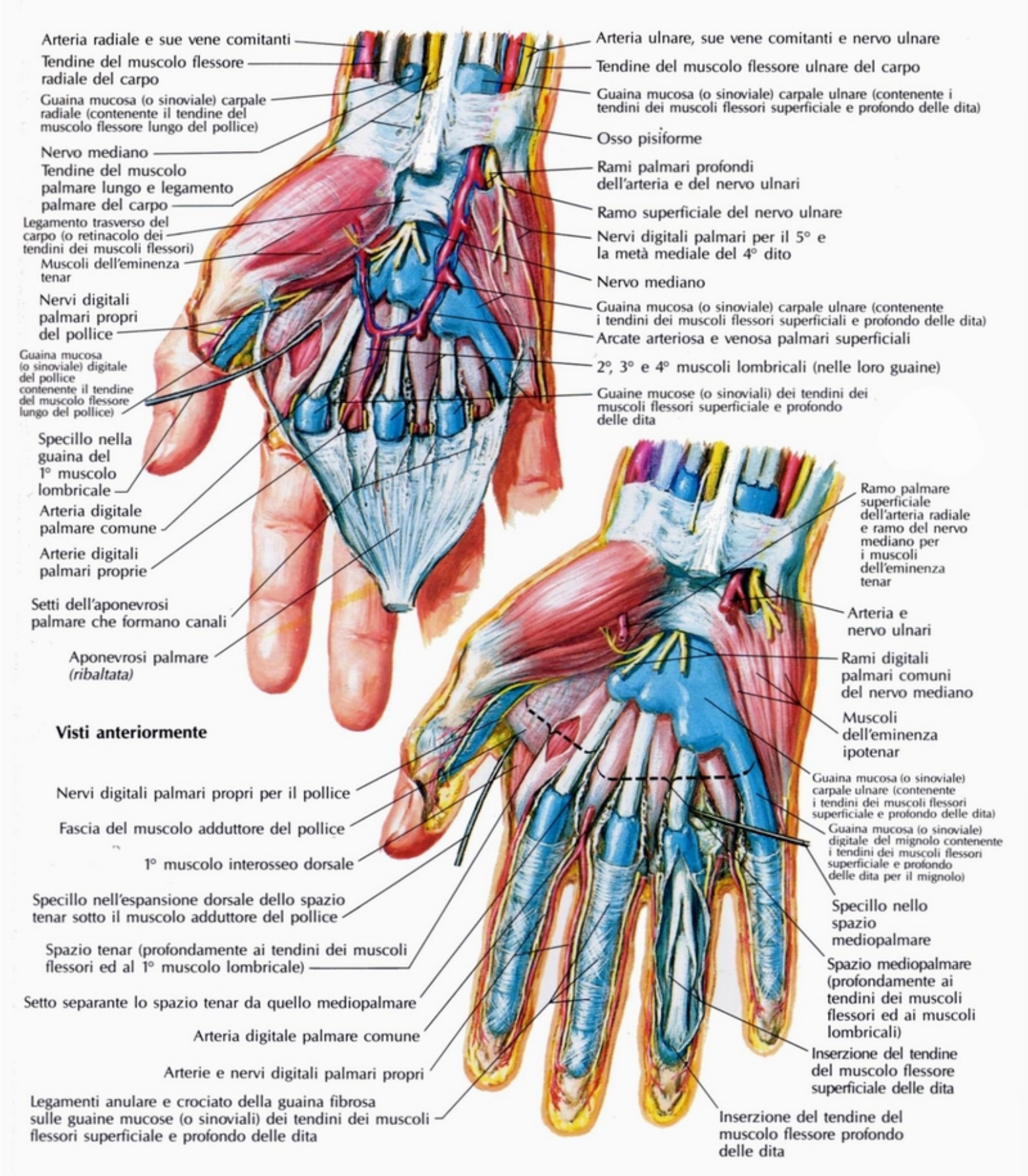

Dissezione palmare profonda

Muscolo abduttore breve del pollice

Il **muscolo abduttore breve del pollice** è un muscolo della mano, più precisamente un muscolo dell'eminenza tenar, che è innervato dal nervo mediano (C_6-C_8). Come il muscolo flessore breve del pollice, flette e abduce il 1° osso metacarpale e flette la corrispondente falange prossimale. Origina dalla parte antero-laterale del legamento trasverso del carpo, dal tubercolo dello scafoide e da un fascetto tendineo che si distacca dal tendine dell'abduttore lungo del pollice; si inserisce alla parte laterale della base della falange prossimale e, con una espansione tendinea, al tendine del muscolo estensore lungo del pollice. È coperto in superficie dalla fascia dell'eminenza tenar; profondamente è in rapporto con i muscoli flessore breve e opponente.

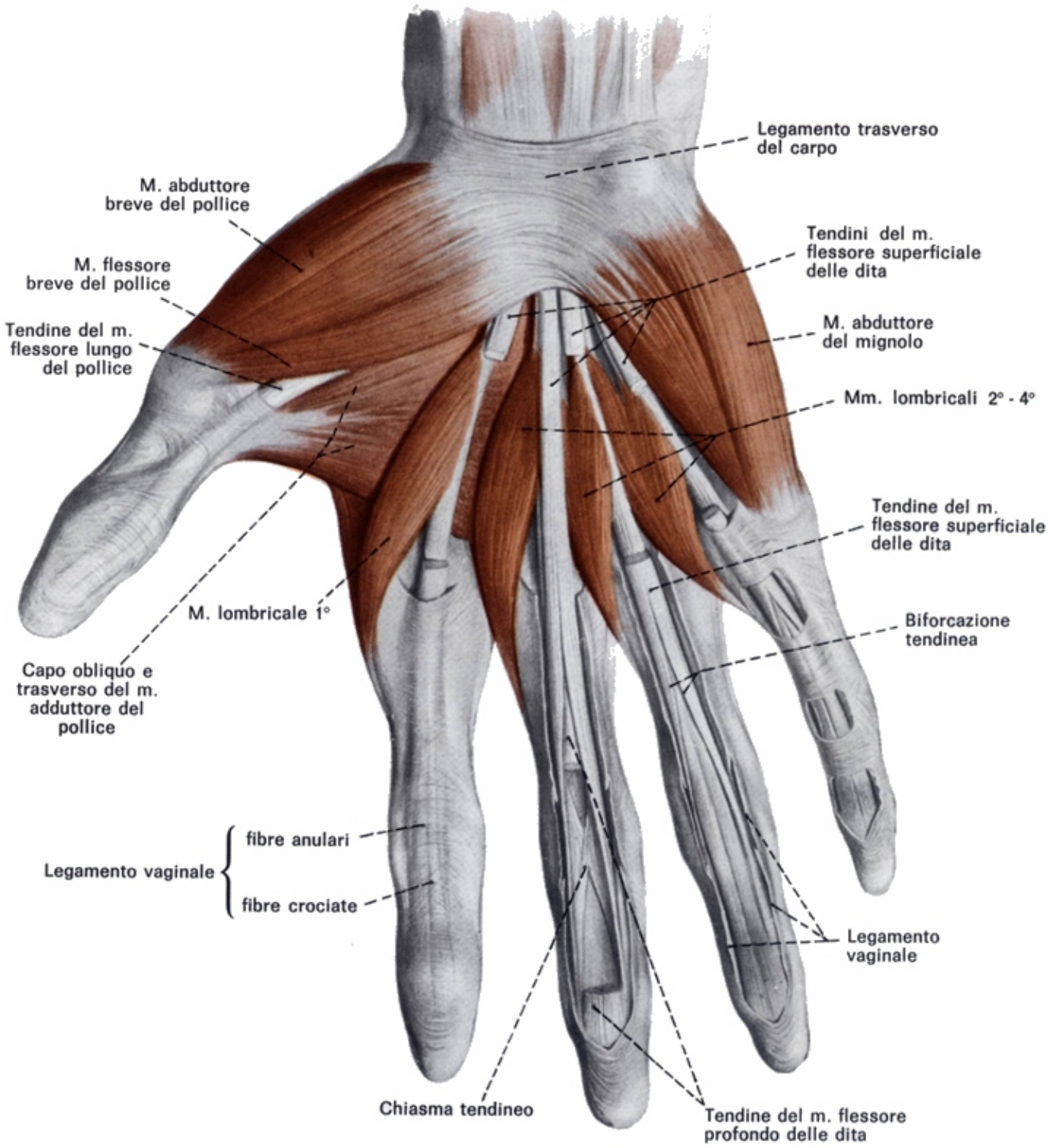

Preparazione dei muscoli palmari della mano destra nel piano sottostante l'aponeurosi palmare. Si dimostrano i muscoli lombricali e i tendini dei muscoli flessori delle dita.

Muscolo flessore breve del pollice

Il **muscolo flessore breve del pollice** è un muscolo della mano, più precisamente un muscolo dell'eminenza tenar, che è innervato dai nervi mediano (capo superficiale) e ulnare (capo profondo) (C_6-C_7). Come il muscolo abduttore breve del pollice, flette e abduce il 1° osso metacarpale e flette la corrispondente falange prossimale. È formato da un capo superficiale e da un capo profondo. Il primo ha origine dalla parte antero-laterale del legamento trasverso del carpo e dal tubercolo del trapezio; il secondo nasce dal trapezoide, dal capitato e dalla base del 2° metacarpale. I due capi si riuniscono e vanno a inserirsi alla parte laterale della base della falange prossimale del pollice. Fra i due capi decorre il tendine del flessore lungo del pollice.

Muscolo opponente del pollice

Il **muscolo opponente del pollice** è un muscolo della mano, più precisamente un muscolo dell'eminenza tenar, che è innervato dal nervo mediano (C_6-C_7); contraendosi, oppone il pollice alle altre dita, portandolo in avanti, medialmente e contemporaneamente intraruotandolo in modo da opporre la faccia palmare a quella delle altre quattro dita. Si trova profondamente al muscolo abduttore breve e lateralmente al muscolo flessore breve. Origina dalla parte antero-laterale del legamento trasverso del carpo e dal tubercolo del trapezio e si inserisce alla faccia anteriore del corpo del 1° osso metacarpale.

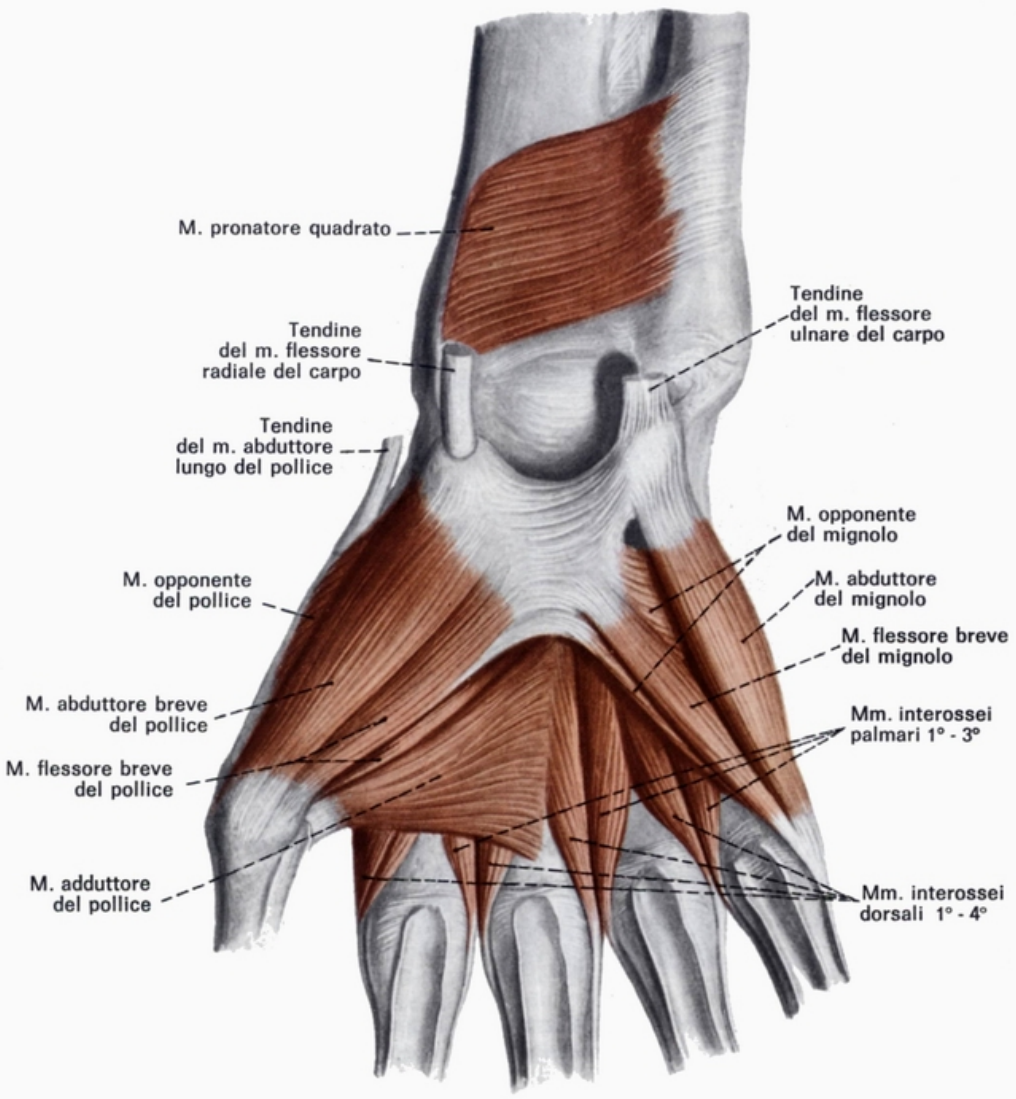

Preparazione dei muscoli palmari della mano destra. Nel quarto inferiore dell'avambraccio è stato anche isolato il muscolo pronatore quadrato.

Muscolo adduttore del pollice

Il **muscolo adduttore del pollice** è un muscolo della mano, più precisamente il muscolo più mediale e più profondo dell'eminenza tenar. È innervato dal nervo ulnare (C_8-T_1) e, contraendosi, flette e adduce il 1° osso metacarpale, ponendo in flessione la corrispondente falange prossimale. Ha origine con un capo obliquo e un capo trasverso. Il capo obliquo si distacca dall'osso trapezoide, dall'osso capitato e dall'osso uncinato; il capo trasverso nasce dal margine anteriore del 2° e del 3° osso metacarpale. I due capi si uniscono convergendo lateralmente e si inseriscono alla parte mediale della base della falange prossimale del pollice.

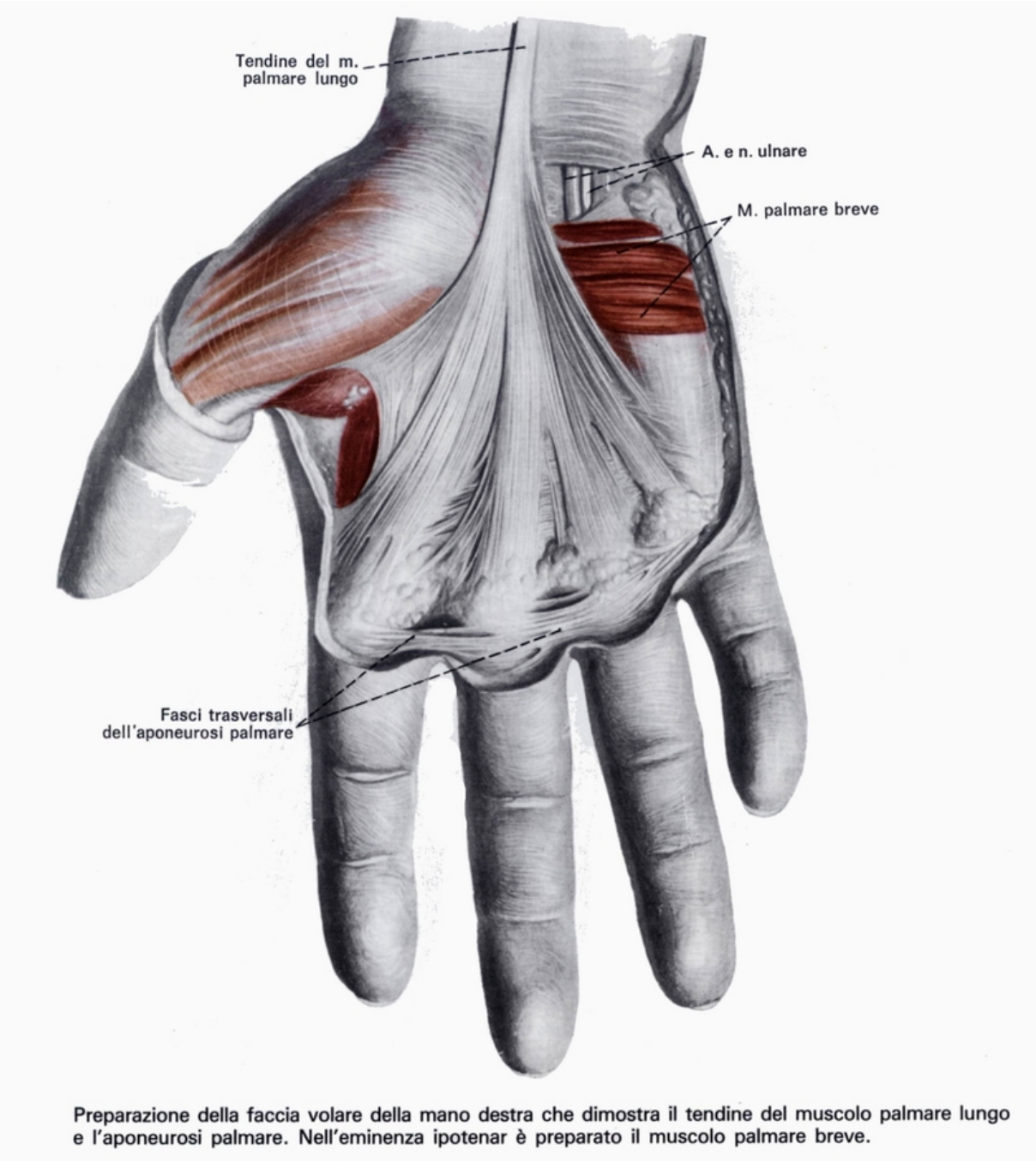

Preparazione della faccia volare della mano destra che dimostra il tendine del muscolo palmare lungo e l'aponeurosi palmare. Nell'eminenza ipotenar è preparato il muscolo palmare breve.

Muscolo palmare breve

Il **muscolo palmare breve** è un muscolo della mano, più precisamente un muscolo dell'eminenza ipotenar. È innervato dal nervo ulnare (C_8-T_1) e con la sua azione corruga la cute che riveste l'eminenza ipotenar. È un rudimentale muscolo pellicciaio situato nello spessore del sottocutaneo, in corrispondenza della metà superiore dell'eminenza ipotenar. Origina dal margine mediale dell'aponeurosi palmare e s'inserisce al derma a livello del margine mediale dell'eminenza ipotenar.

Muscolo abduttore del mignolo

Il **muscolo abduttore del mignolo** è un muscolo della mano, più precisamente un muscolo dell'eminenza ipotenar. È innervato dal nervo ulnare (C_8-T_1) e, con la sua azione, abduce il mignolo e ne flette la 1ª falange. Si trova superficialmente e medialmente nell'eminenza ipotenar. Ha origine dall'osso pisiforme, dal legamento trasverso del carpo e da una espansione del tendine del muscolo flessore ulnare del carpo; si inserisce alla parte mediale della base della 1ª falange del mignolo e, con un fascio secondario, al tendine del muscolo estensore proprio del mignolo.

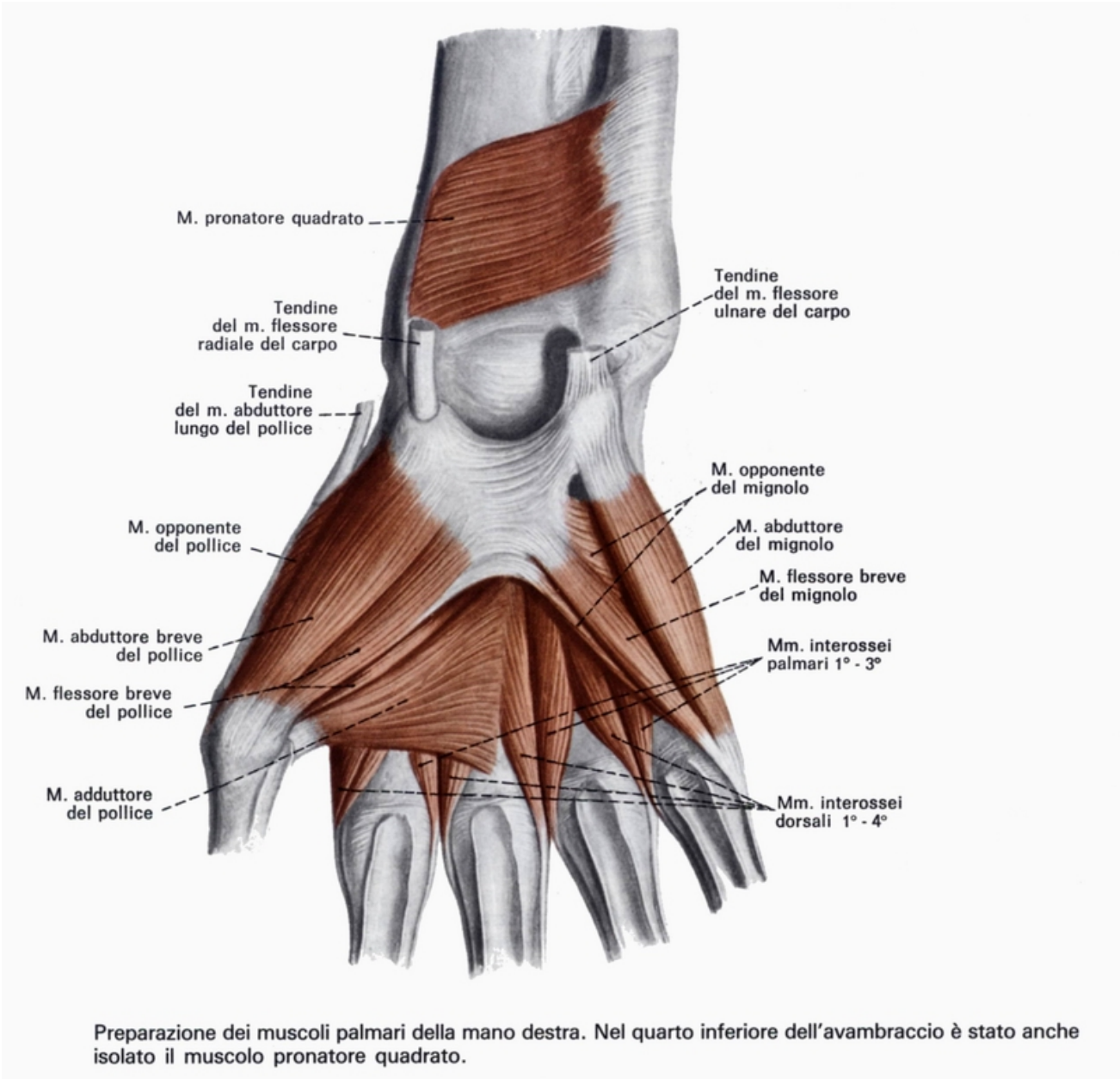

Preparazione dei muscoli palmari della mano destra. Nel quarto inferiore dell'avambraccio è stato anche isolato il muscolo pronatore quadrato.

Muscolo flessore breve del mignolo

Il **muscolo flessore breve del mignolo** è un muscolo della mano, più precisamente un muscolo dell'eminenza ipotenar. È innervato dal nervo ulnare (C_8-T_1) e, contraendosi, flette la 1ª falange del mignolo. Si trova superficialmente e lateralmente nell'eminenza ipotenar. Origina dalla parte mediale del legamento trasverso del carpo e dal processo dell'uncinato; si inserisce alla parte mediale della base della 1ª falange del mignolo.

Muscolo opponente del mignolo

Il **muscolo opponente del mignolo** è un muscolo della mano, più precisamente un muscolo dell'eminenza ipotenar. È innervato dal nervo ulnare (C_8-T_1) e, contraendosi, flette il mignolo e lo abduce. Si trova profondamente ai muscoli

abduttore breve e flessore breve del mignolo. Origina dal processo dell'uncinato e dal legamento trasverso del carpo; si inserisce alla faccia mediale e al capitello del 5° osso metacarpale.

Muscoli lombricali della mano

I **muscoli lombricali** sono muscoli palmari della mano. I primi due muscoli lombricali sono innervati dal nervo mediano (C_6-C_8) e gli ultimi due dall'ulnare (C_8-T_1). Contraendosi, flettono la 1ª falange ed estendono la 2ª e la 3ª falange delle ultime quattro dita. Si trovano in numero di quattro, nella regione palmare, fra i tendini del muscolo flessore profondo delle dita. Hanno origine dal margine laterale dei quattro tendini del muscolo flessore profondo delle dita; il 3° e il 4° prendono anche origine dal margine mediale del 2° e 3° tendine. I fasci muscolari raggiungono il lato radiale delle articolazioni metacarpo-falangee delle ultime quattro dita e continuano in tendini che si uniscono a quelli dei muscoli interossei dorsali, portandosi sulla faccia dorsale della 1ª falange e inserendosi sul corrispettivo tendine del muscolo estensore comune delle dita.

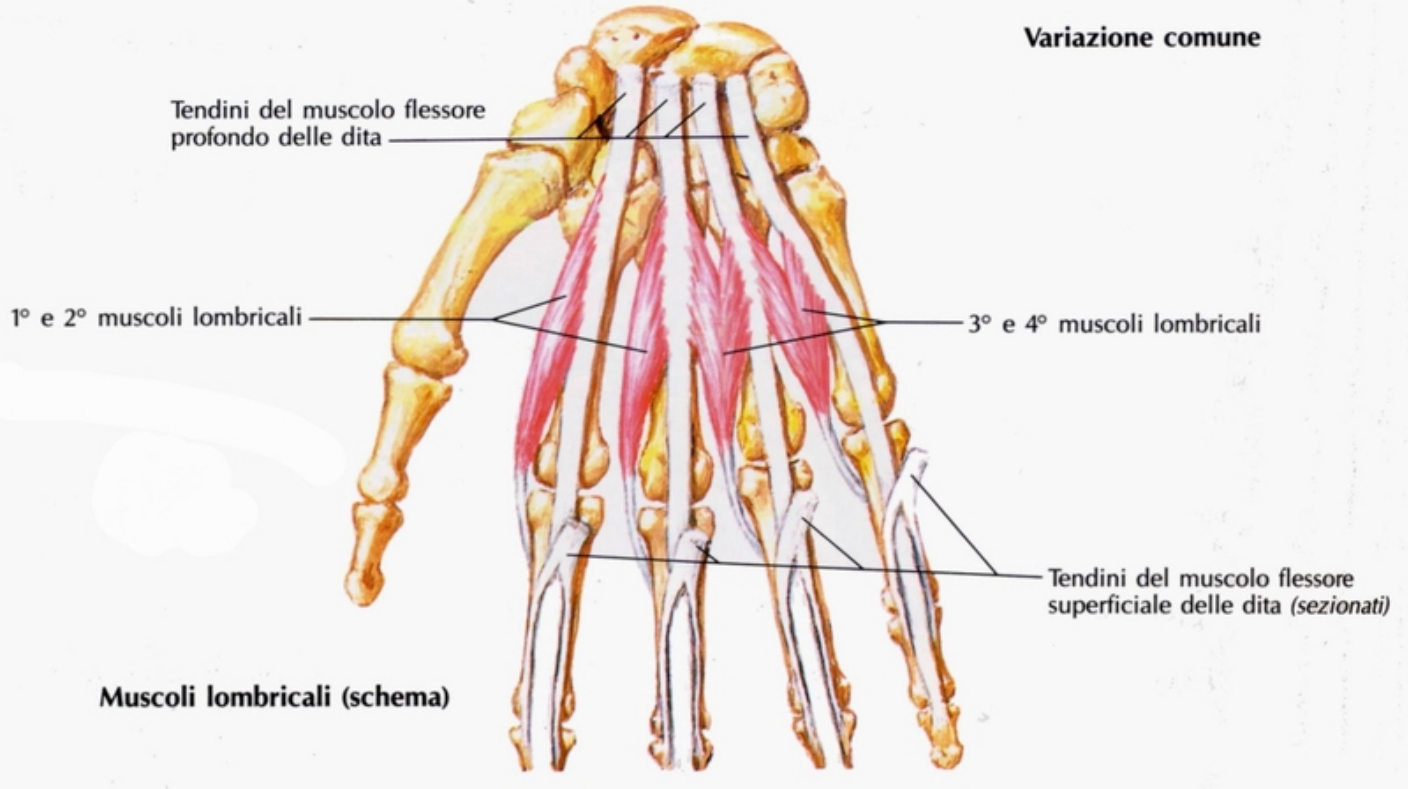

Muscoli interossei della mano

I **muscoli interossei** sono muscoli palmari della mano. Occupano gli spazi che si trovano fra le ossa metacarpali e si distinguono in palmari e dorsali.

- I *muscoli interossei palmari* sono tre e sono situati negli ultimi tre spazi intermetacarpali. Sono innervati dal nervo ulnare (C_8-T_1). Contraendosi, flettono la 1ª falange ed estendono le altre due; inoltre avvicinano fra loro le dita. Il 1° muscolo origina dalla faccia mediale del 2° metacarpale. Il 2° e il 3° sorgono rispettivamente dalla faccia laterale del 4° e del 5° osso metacarpale. I fasci muscolari si mettono in rapporto con le articolazioni metacarpo-falangee a livello delle quali continuano in tendini che si portano sulla faccia dorsale delle prime falangi dove si inseriscono ai tendini del muscolo estensore comune delle dita. Questi muscoli non hanno alcuna origine dal 3° osso metacarpale e non prendono alcuna inserzione sul dito medio.

- I *muscoli interossei dorsali* sono quattro e occupano dorsalmente gli spazi interossei del metacarpo. Sono innervati dal nervo ulnare (C_8-T_1) e anch'essi, come i palmari, flettono la 1ª falange ed estendono le altre due, ma allontanando le dita fra loro. Sono muscoli penniformi che hanno origine dalle due facce delle ossa metacarpali che delimitano lo spazio interosseo. I fasci si dirigono in basso, proseguendo in un tendine che si divide in due parti di cui una è breve e s'inserisce alla base della 1ª falange, l'altra è più lunga e di forma triangolare e si espande sul tendine del muscolo estensore comune delle dita. Più esattamente, il 1° interosseo

dorsale si inserisce al lato radiale del 2° dito, il 2° al lato radiale del 3° dito, il 3° al lato ulnare del 3° dito e il 4° al lato ulnare del 4° dito.

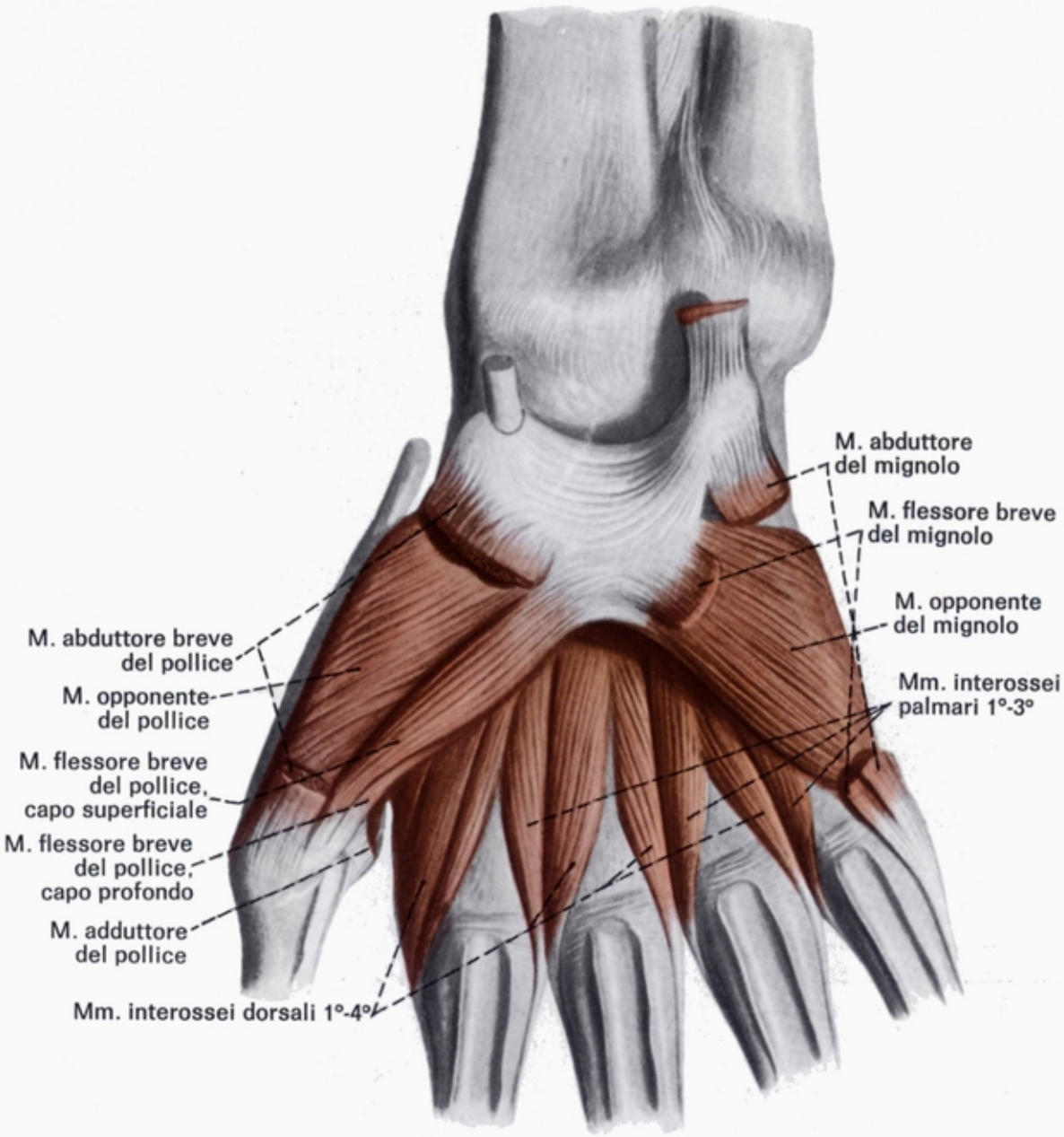

Preparazione dei muscoli palmari della mano destra. Con la demolizione del muscolo adduttore del pollice si mettono allo scoperto i muscoli interossei palmari e dorsali.

Fasce della mano

Nella mano esistono sei fasce:

- Fascia dell’eminenza tenar.
- Fascia dell’eminenza ipotenar.
- Fascia palmare superficiale (o aponeurosi palmare).
- Fascia palmare profonda.
- Fascia dorsale superficiale.
- Fascia dorsale profonda.

Fascia dell'eminenza tenar

La **fascia dell'eminenza tenar** ricopre i sottostanti muscoli; lateralmente si fissa al margine laterale del 1° osso metacarpale e medialmente prosegue nell'aponeurosi palmare. Dalla linea d'unione della fascia dell'eminenza tenar con la fascia dell'eminenza ipotenar e con l'aponeurosi palmare si distaccano due *setti fibrosi* che si portano profondamente fissandosi ai margini anteriori del 3° e, rispettivamente, del 5° osso metacarpale. In tal modo, l'intera regione palmare viene divisa in trelogge, una laterale, una intermedia e una mediale.

- La *loggia laterale* contiene i muscoli dell'eminenza tenar e il tendine del muscolo flessore lungo del pollice.
- La *loggia intermedia* accoglie i tendini dei muscoli flessori, i muscoli lombricali, i vasi e i nervi.
- La *loggia mediale* è occupata dai muscoli dell'eminenza ipotenar e dai tendini flessori del mignolo.

Fascia dell'eminenza ipotenar

La **fascia dell'eminenza ipotenar** si fissa medialmente al margine mediale del 5° metacarpale e lateralmente continua nell'aponeurosi palmare. Dalla linea d'unione della fascia dell'eminenza ipotenar con la fascia dell'eminenza tenar e con l'aponeurosi palmare si distaccano due *setti fibrosi* che si portano profondamente fissandosi ai margini anteriori del 3° e, rispettivamente, del 5° osso metacarpale. In tal modo, l'intera regione palmare viene divisa in tre logge, una laterale, una intermedia e una mediale.

- La *loggia laterale* contiene i muscoli dell'eminenza tenar e il tendine del muscolo flessore lungo del pollice.
- La *loggia intermedia* accoglie i tendini dei muscoli flessori, i muscoli lombricali, i vasi e i nervi.
- La *loggia mediale* è occupata dai muscoli dell'eminenza ipotenar e dai tendini flessori del mignolo.

Fascia palmare superficiale (o aponeurosi palmare)

La **fascia palmare superficiale (o aponeurosi palmare)** è una robusta membrana fibrosa, posta nel sottocutaneo, tra le eminenze tenar e ipotenar. Ha forma triangolare con la base distale e l'apice prossimale; vi si considerano, oltre alla base e all'apice, un margine laterale e uno mediale, una faccia superficiale e una profonda.

- L'apice fa seguito al tendine del muscolo palmare lungo.
- La base si trova a livello della radice delle dita.
- La faccia superficiale è unita alla cute da tratti fibrosi.
- La faccia profonda si unisce al legamento trasverso del carpo, più in basso ricopre i tendini dei muscoli flessori, i muscoli lombricali, i vasi dell'arcata arteriosa palmare superficiale e i rami dei nervi mediano e ulnare.

L'aponeurosi palmare può essere considerata come una dipendenza del tendine del muscolo palmare lungo e del legamento trasverso del carpo. È formata da fasci a decorso longitudinale riuniti da fasci trasversali più numerosi nella parte distale.

Fascia palmare profonda

La **fascia palmare profonda** si distende al di sopra delle ossa metacarpali e dei muscoli interossei. In alto essa si unisce ai legamenti delle articolazioni intercarpali; in basso si ispessisce per formare il legamento trasverso delle ossa metacarpali.

Fascia dorsale superficiale

La **fascia dorsale superficiale** è sottile e si unisce in alto al legamento dorsale del carpo, per perdersi inferiormente sulle dita; superficialmente è in rapporto con il sottocutaneo, profondamente con i tendini estensori.

Fascia dorsale profonda

La **fascia dorsale profonda** si trova profondamente ai tendini estensori e superficialmente rispetto alle ossa metacarpali e ai muscoli interossei dorsali.

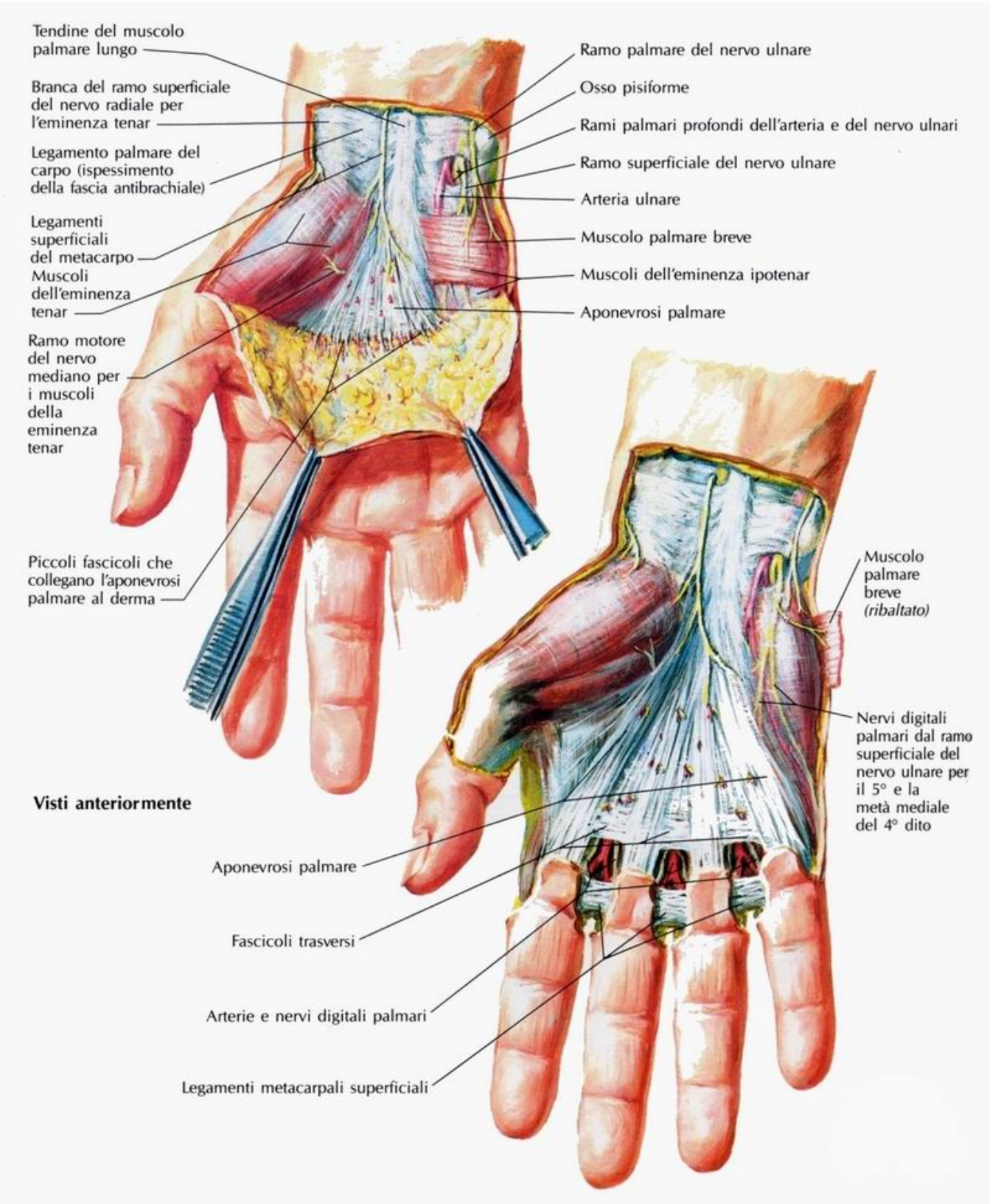

Bibliografia

1. Fonte internet: http://medicinapertutti.altervista.org
2. Anatomia Umana. Balboni